Evolución de la Ortoqueratología

María Pilar Blanco Carmona, MSc[1*]

1: Universidad de Valencia, España.
* pilarblanco1989@gmail.com

Relevancia: Con este artículo se pretende analizar cómo ha evolucionado esta técnica, como afecta a la morfología corneal y por tanto a valores como sensibilidad al contraste, aberraciones y acomodación. La efectividad para el control de la miopía y las posibles complicaciones que se puedan presentar.

Resumen: La ortoqueratología es una práctica aprobada por la FDA, según este organismo "la ortoqueratología es una lente adaptada de material RGP que cambia la curvatura de la córnea temporalmente mejorando la habilidad del ojo para ver objetos"
En la ortoqueratología(orto-k) como bien dice la definición arriba mencionada se utiliza una lente RGP, en cada laboratorio hay uno o más modelos de este tipo de LC, en función de la morfología corneal inicial. Existen modelos para córneas con miopía moderada, alta, para astigmatismo y para córneas operadas de miopía.

Palabras clave: Orto-k, Miopía, Córnea, Nocturna, Acomodación, Sensibilidad al Contraste.

INTRODUCCIÓN

La ortoqueratología es una práctica aprobada por la FDA, según este organismo "la ortoqueratología es una lente adaptada de material RGP que cambia la curvatura de la córnea temporalmente mejorando la habilidad del ojo para ver objetos"
Esta revisión pondrá de manifiesto el diferente objetivo que se ha querido conseguir con la orto-k a lo largo de los años, desde la orto-k diurna hasta que se descubrió que usando estas LC mientras se duerme producían un aplanamiento central de la córnea y la consiguiente reducción de la miopía durante el siguiente día. El perfeccionamiento de los diseños de LC ha permitido corregir más cantidad de miopía de una forma más estable y con menos efectos adversos, así como el más reciente descubrimiento de cara al control de la miopía debido al desenfoque en la periferia retiniana.

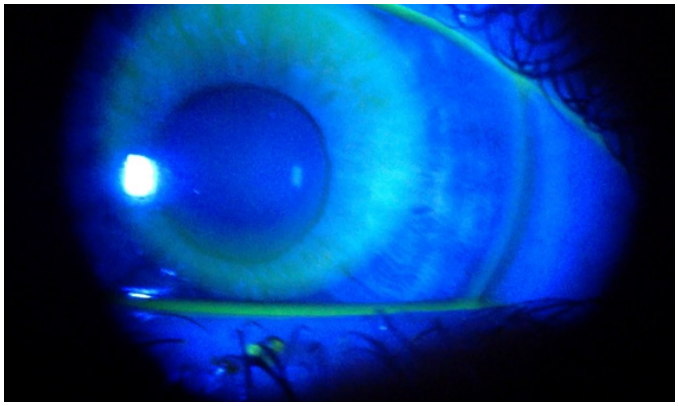

Figura 1: Fluorograma en adaptación de orto-k

En este trabajo de revisión bibliográfica, se ha buscado la información en la base de datos Pubmed principalmente, todo lo publicado sobre ortoqueratología desde hace 47 años hasta la fecha, el término de búsqueda ha sido "orthokeratology". Se han seleccionado publicaciones desde 1974 hasta el año 2021. Los criterios de inclusión han sido los siguientes:

Copyright © Sociedad Aragonesa de Optometría y Contactología

- Artículos originales en idioma español o inglés que emplearan lentes de contacto de orto-k en la realización de su estudio.

- No se han excluido ningún tipo de estudio, observacionales y experimentales, serie de casos y de cohorte, ensayos clínicos y metaanálisis.

- No ha habido restricciones en cuanto a la edad de los sujetos participantes en los estudios ni en cuanto a la raza, aunque cabe reseñar que la mayoría son de raza asiática y de rango de edad comprendido entre los 9-16 años.

Es una buena forma de ver cómo ha ido cambiando la percepción de esta práctica, desde la crítica absoluta al conocimiento y validación científica de los resultados.

Aplicaciones

En los años 80, en el estudio de Binder et al (1980) "An evaluation orthokeratology" la conclusión obtenida es que la técnica de ortoqueratología utiliza técnicas de adaptación diferentes de una adaptación de otras lentes de contacto (LC). Además, refiere que la respuesta al procedimiento es incontrolable e impredecible, que la calidad de visión con LC o gafas es mejor y que una vez quitadas las LC los parámetros corneales vuelven a los valores previos.

En otros de la época también hablan del riesgo de una práctica impredecible para el tratamiento de una condición benigna, en este caso es una encuesta en la revista Ophthalmology. En otra encuesta publicada en la misma revista admite que es un tratamiento seguro y efectivo. (1,2)

No es hasta la década del 2000 cuando empiezan a aparecer cada vez más artículos hablando de la orto-k y de los beneficios, riesgos y demás aspectos. Se comienza a hablar sobre la ortoqueratología nocturna en este estudio, se usaron una muestra de 10 sujetos miopes y los analizaron durante 60 días usando las lentes de orto-k por la noche. El objetivo del estudio era conocer los cambios a nivel visual, refractivo, topográfico y de grosor corneal. La evaluación de los sujetos se realizó en los días 1,7,14,30 y 60, se concluyó que la ortoqueratología es un método efectivo para reducir la miopía temporalmente.(3)

También se estudia el resultado de la ortoqueratología en jóvenes miopes, aquí usan 110 ojos de 56 sujetos miopes jóvenes. Tanto la agudeza visual (AV) sin corrección, las dioptrías residuales y el poder refractivo corneal mejoró tras el uso de esta LC.(4)

Se puede plantear la cuestión que ocurre en el ojo de un paciente cuando interrumpimos el tratamiento de orto-k. Pues se analizó un caso de una paciente que comenzó con 6 años el tratamiento y tras 38 semanas de uso de estas LC interrumpió el usó y volvió a las gafas. Se observó un aumento de la longitud axial durante los meses siguientes, estos cambios se produjeron a un ritmo más rápido que cuando llevaba las LC, por lo que es otra muestra más de ralentización de la miopía gracias a la orto-k. (5)

En la mayoría de los casos a pesar de que con la orto-k no haya progresado el error refractivo o haya progresado poca cantidad, se puede plantear la cuestión de cómo habría evolucionado en condiciones normales. Por esa razón es interesante este estudio, en el que se comparan a dos gemelos idénticos de 8 años con miopía ambos. Uno de ellos usará orto-k durante 2 años y el otro, gafas monofocales. Tras este periodo se analiza la longitud axial (LAX) y el error refractivo en ambos y se concluye que el gemelo que usó orto-k tuvo menor crecimiento axial y menor crecimiento de la miopía que el otro gemelo.(6)

Cuando tras una cirugía queratorefractiva al paciente le regresa la miopía, podemos compensarla con gafas o lentes de contacto tradicionales pero también podemos recurrir a la orto-k. (7)

Se ha analizado el efecto conjunto de la orto-k y bajas dosis de atropina en la ralentización de la miopía y el crecimiento axial. Se realizó en 60 niños miopes de edades comprendidas entre 5 y 11 años, el rango de crecimiento axial fue mayor en los niños más pequeños. En el caso de los miopes cuyo crecimiento axial fue rápido se le administró junto con el tratamiento de orto-k, atropina al 0.01% sólo por la noche y se observó mayor ralentización. Y también se descubrió que los que presentan una elongación más rápida después del tratamiento de orto-k se beneficiarán más de la adición de dosis bajas de atropina, independientemente de su error refractivo y edad.(8)

Se ha hablado de la eficacia de administrar atropina al 0.01% junto con el uso de orto-k, pero en este estudio se analiza la efectividad de la atropina al 0.02% para ralentizar la progresión de la miopía. Se vio que la orto-k es más efectiva para controlar la

Copyright © Sociedad Aragonesa de Optometría y Contactología

elongación axial que la administración de atropina en esta concentración durante un periodo de 2 años en niños con alta miopía.(9)
En un estudio realizado en 73 sujetos durante 3 años, analizó la diferencia entre usar sólo orto-k y usar orto-k más atropina en cuanto al control de la miopía. Durante el primer año los 73 sujetos usaron orto-k a diario durante la noche, a partir del 2º año se dividió el grupo entre los que siguieron usando sólo orto-k y los que usaron orto-k más atropina al 0.01%. La longitud axial entre ambos grupos no presentó diferencias significativas. (10)

Complicaciones

En el año 2003 se produjo un aumento considerable en la literatura de la ortoqueratología, comenzaba a ganar protagonismo y los temas de los estudios eran más variados. Se siguió estudiando los cambios refractivos y morfológicos en la córnea, pero también se centraron más en las infecciones que se podían producir por su uso o "mal uso".
En uno de los estudios se plantearon evaluar el descentramiento que se producía en la ortoqueratología, concluyeron que el grado de descentramiento depende del error refractivo inicial, del astigmatismo y del diseño de las lentes y que este puede influir en la función visual.(11)

Aparece por primera vez mención al desarrollo de anillos férricos en la córnea a los 3 meses una y a los 5 meses otras sugiriendo que se podrían deber al acúmulo de lágrima en la zona del anillo de geometría inversa.(12)
Se abordan temas que no se habían tratado hasta ahora como el efecto sobre la aberración cromática, en este estudio realizado en 25 sujetos miopes de -1.75 a -4.75, se concluyó que se ve incrementada la aberración monocromática inducida por la orto-k y que esto da lugar a una disminución de la calidad visual.(13)
Se analiza la flora microbiana de la lágrima en pacientes de orto-k, así como la contaminación que se produce en las LC y en los portalentes. Se obtiene un resultado muy interesante ya que tras analizar 41 sujetos se obtuvo que la flora ocular no se vio alterada por las lentes de orto-k, ni los sujetos presentaron infecciones. Los contaminantes identificados eran los habituales en este medio, lo que si se observó fue una contaminación significativa en los estuches. (14)

Figura 2: Portalentes estándar

Existe un estudio que pretendía analizar la seguridad de la ortoqueratología nocturna para el tratamiento de la miopía, para ello se analizó toda la literatura encontrada durante 2005-2007 y encontraron 100 casos en los que había referencias a infecciones relacionadas con orto-k. Tras analizarlos no se pudo concluir los factores de riesgo de estas complicaciones y tampoco que estuvieran relacionadas con el uso de ortoqueratología nocturna.(14)
Se ha analizado el efecto de la ortoqueratología en la integridad del epitelio corneal mediante fluorofotometría, se reclutó para el estudio a 8 pacientes. Se pudo concluir que la remodelación de la córnea mediante el uso de la ortoqueratología no tiene efectos adversos en el epitelio como se evaluó por los cambios en la permeabilidad epitelial.(15)

Cambios morfológicos

Hasta la fecha, no se habían hecho estudios de cambios endoteliales y en la superficie posterior de la córnea, pero en este nos habla que tras 1 año de orto-k no se producen cambios en la morfología ni densidad de las células endoteliales.(16)
Sin embargo, en el estudio (17)nos dice que en los estadios iniciales además del aumento del radio corneal anterior se produce también un aplanamiento de la superficie corneal posterior.
Un tema que no se había abordado anteriormente es en el que investiga que ocurre con el edema nocturno cuando se usa lentes de ortoqueratología nocturna. Se podría pensar que este edema se agravaría debido a que tenemos otra superficie por la que tiene que penetrar el oxígeno, pero no, el edema corneal estromal central disminuye. Esto sugiere que la presión en cornea central inducida por la curva base actúa reprimiendo la hinchazón corneal.(18)
En el estudio (19)se analizó la calidad óptica de la córnea tras el tratamiento de orto-k. Se incluyeron 64 ojos que estaban usando este tratamiento al

Copyright © Sociedad Aragonesa de Optometría y Contactología

menos durante 3 meses y cuya AV sin corrección era de 20/20 o mejor y se concluyó que efectivamente el astigmatismo irregular y otras aberraciones se incrementaron tras la ortoqueratología. Este incremento se relacionó con la cantidad de miopía corregida.

En otros estudios analizaron los cambios corneales y del frente de onda en pacientes con orto-k así como la sensibilidad al contraste, se produjo una reducción de la miopía resultado del adelgazamiento corneal y también un aumento de las aberraciones de alto orden como la aberración esférica y el coma y cambios en la paquimetria y diferencias en la dirección del coma se indujeron por descentramientos de la LC, además de afectación de la sensibilidad al contraste. En algunos de estos estudios se evaluaron dichas variables en diferentes momentos del tratamiento como a la semana, mes, 2 meses, etc y en otros como el que expongo a continuación se analiza lo que ocurre al siguiente día tras el porte de la LC, a las 8 de la mañana, 1 y 6 de la tarde y se muestra una regresión de las aberraciones durante el día, no se produjo cambios en la AV en 10-12 horas desde por la mañana y se produjo un incremento del defocus tras 5 horas de haber quitado la LC y una disminución de la aberración esférica a lo largo del día.(20)

Es interesante conocer como varía la presión intraocular (PIO) en pacientes que estén usando ortoqueratología. Como con la orto-k se produce una disminución en el grosor corneal central, la PIO se verá disminuida cuando la medimos con tonómetros de no contacto. (21)

Se ha estudiado también si se producen cambios acomodativos a corto o largo plazo por el uso de orto-k. Se midió la acomodación relativa postitiva (ARP) y negativa (ARN), la amplitud de acomodación monocular (AAm), el retraso acomodativo (LAG) y la flexibilidad acomodativa. Y se pudo comprobar que la orto-k no produce cambios en la acomodación ni a corto ni a largo plazo. (22)

DISCUSIÓN

Ortoqueratología y reacciones adversas

No sólo no aumenta la cantidad de bacterias en conjuntiva en usuarios de orto-k sino que se ve reducida debido al uso de soluciones de mantenimiento y además el efecto fisiológico de este tratamiento en la flora normal en niños fue mínimo no aumentando el riesgo de queratitis. (23)

En mucho de los estudios que analizan la incidencia de las infecciones concluyen que uno de los factores que predisponen es el uso de agua del grifo para la limpieza de las LC, práctica muy habitual en países asiáticos.

Se habla de la aparición de anillos férricos en la córnea en usuarios de orto-k, se cree que, debido al acúmulo de lágrima en esa zona, la prevalencia de padecerlo aumenta un 17% tras 3 meses de uso y un 90% tras 12 meses. La intensidad del anillo está relacionada con el momento de aparición del mismo y además la incidencia se relaciona con el periodo de uso de la LC, la esfera y equivalente esférico y la tasa de reducción de miopía.

Ortoqueratología y aberraciones/sensibilidad al contraste

Se ha encontrado aumento de aberración esférica, coma y afectación de la sensibilidad al contraste debido a los descentramientos de la LC, pero son valores que se van estabilizando durante el día una vez quitada la LC.

Ortoqueratología y control de la miopía

En los primeros estudios al respecto se utilizaban muestras muy pequeñas y un periodo de tiempo reducido, conforme fue avanzando los años y la orto-k cobró más protagonismo se hicieron estudios con muestras mayores y durante periodos más largos. Se han analizado grupos de adultos y niños miopes usuarios de orto-k y en ambos estudios se ha comprobado una ralentización de la miopía con respecto a grupos control en el mismo rango de edad pero que usaban gafas. Es más, se ha cuantificado la tasa de ralentización axial en el grupo orto-k y se ha visto que el crecimiento axial es un 43% más lento en estos usuarios. Cuando se ha interrumpido el tratamiento ha vuelto a aumentar la longitud axial más rápido. Se puede plantear al buscar bibliografía sobre este tema que, aunque se obtienen valores menores de crecimiento axial en usuarios de orto-k, quizás esos sujetos aun habiendo usado gafas hubieran obtenido valores similares. Por esa razón en este trabajo se ha incluido un estudio muy interesante ya que compara a dos gemelos idénticos miopes de 8 años, uno usuario de gafas y otro de orto-k. Tras el periodo de 2 años el gemelo que usó la orto-k

Copyright © Sociedad Aragonesa de Optometría y Contactología

obtuvo menor crecimiento axial y menor aumento de miopía.
Al comparar el uso de orto-k y atropina se obtuvieron los resultados que se muestran en la Tabla 1:

CONCLUSIONES

Al comenzar la búsqueda de artículos para el estudio, en los años 90 existía pocas referencias al respecto y las que había eran negativas debido principalmente al desconocimiento de la técnica, muy pocos casos adaptados y también los materiales de las LC no tenían nada que ver con los actuales pudiendo producir más efectos adversos.
A partir de la década de los 2000 comenzaron a aparecer más casos y por tanto estudios analizando los efectos producidos y todos los encontrados, coinciden en la ralentización de la progresión de la miopía.
A pesar del efecto beneficioso, no está exenta de complicaciones y efectos adversos. En la bibliografía analizada no hay evidencia de que los usuarios de ortoqueratología presenten más riesgos que otros usuarios de otras lentes de contacto de padecer más infecciones oculares.
También se producen cambios morfológicos en la córnea, principalmente en el epitelio, aumento de aberraciones, astigmatismo irregular y disminución de la PIO cuando se usa tonómetros de no contacto, debido al cambio en el grosor central.

CONFLICTO DE INTERESES

La autora declara no tener conflictos de intereses.

Atropina 0,125%	Más efectiva la Orto-K
Atropina 0,01%	Mismo resultado que Orto-K
Atropina 0,02%	Más efectiva la Orto-K
Atropina 0,01%+Orto-K	Más ralentización que solo Orto-K

***Tabla 1**: Comparación de Orto-K y distintas concentraciones de atropina*

Copyright © Sociedad Aragonesa de Optometría y Contactología

REFERENCIAS

1. Grant SC. Orthokeratology. Surv Ophthalmol. 1980 Mar;24(5):291–7.
2. Safir A. Orthokeratology. Surv Ophthalmol. 1980 Mar;24(5):298–302.
3. Nichols JJ, Marsich MM, Nguyen M, Barr JT, Bullimore MA. Overnight Orthokeratology. Optometry and Vision Science. 2000 May;77(5):252–9.
4. Sima J, Zhou J, Luo Z, Chen R. [Result of orthokeratology for treatment of young people with myopia]. Yan Ke Xue Bao. 2000 Jun;16(2):149–52.
5. Lee TT, Cho P. Discontinuation of orthokeratology and myopic progression. Optom Vis Sci [Internet]. 2010 Dec;87(12):1053–6.
6. Chan KY, Cheung SW, Cho P. Orthokeratology for slowing myopic progression in a pair of identical twins. Cont Lens Anterior Eye [Internet]. 2014 Apr;37(2):116–9.
7. Park YM, Park YK, Lee JE, Lee JS. Effect of orthokeratology in patients with myopic regression after refractive surgery. Cont Lens Anterior Eye [Internet]. 2016 Apr;39(2):167–71.
8. Chen Z, Huang S, Zhou J, Xiaomei Q, Zhou X, Xue F. Adjunctive effect of orthokeratology and low dose atropine on axial elongation in fast-progressing myopic children-A preliminary retrospective study. Cont Lens Anterior Eye [Internet]. 2019;42(4):439–42.
9. Lyu Y, Ji N, Fu AC, Wang WQ, Wei L, Qin J, et al. Comparison of Administration of 0.02% Atropine and Orthokeratology for Myopia Control. Eye Contact Lens [Internet]. 2021 Feb 1;47(2):81–5.
10. Chen Z, Zhou J, Xue F, Qu X, Zhou X. Two-year add-on effect of using low concentration atropine in poor responders of orthokeratology in myopic children. Br J Ophthalmol. 2021 Mar 11;
11. Yang X, Gong X ming, Dai Z you, Wei L, Li S xing. [Topographical evaluation on decentration of orthokeratology lenses]. Zhonghua Yan Ke Za Zhi. 2003 Jun;39(6):335–8.
12. Liang JB, Chou PI, Wu R, Lee YM. Corneal iron ring associated with orthokeratology. J Cataract Refract Surg [Internet]. 2003 Mar;29(3):624–6.
13. Mao XJ, Lu F, Qu J. [Effects after orthokeratology on corneal topography and monochromic wavefront aberration]. Zhonghua Yan Ke Za Zhi. 2004 Jul;40(7):471–3.
14. Boost M v, Cho P. Microbial flora of tears of orthokeratology patients, and microbial contamination of contact lenses and contact lens accessories. Optom Vis Sci. 2005 Jun;82(6):451–8.
15. Savitsky DZ, Fan VC, Yildiz EH, Du TT, Asbell PA. Fluorophotometry to evaluate the corneal epithelium in eyes undergoing contact lens corneal reshaping to correct myopia. J Refract Surg [Internet]. 2009;25(4):366–70.
16. Hiraoka T, Furuya A, Matsumoto Y, Okamoto F, Kakita T, Oshika T. Influence of overnight orthokeratology on corneal endothelium. Cornea. 2004 Nov;23(8 Suppl):S82-6.
17. Owens H, Garner LF, Craig JP, Gamble G. Posterior corneal changes with orthokeratology. Optom Vis Sci. 2004 Jun;81(6):421–6.
18. Alharbi A, la Hood D, Swarbrick HA. Overnight orthokeratology lens wear can inhibit the central stromal edema response. Invest Ophthalmol Vis Sci. 2005 Jul;46(7):2334–40.
19. Hiraoka T, Okamoto F, Kaji Y, Oshika T. Optical quality of the cornea after overnight orthokeratology. Cornea. 2006 Dec;25(10 Suppl 1):S59-63.
20. Stillitano IG, Chalita MR, Schor P, Maidana E, Lui MM, Lipener C, et al. Corneal changes and wavefront analysis after orthokeratology fitting test. Am J Ophthalmol. 2007 Sep;144(3):378–86.
21. Ishida Y, Yanai R, Sagara T, Nishida T, Toshida H, Murakami A. Decrease in intraocular pressure following orthokeratology measured with a noncontact tonometer. Jpn J Ophthalmol [Internet]. 2011 May;55(3):190–5.
22. Lin HJ, Wan L, Tsai FJ, Tsai YY, Chen LA, Tsai AL, et al. Overnight orthokeratology is comparable with atropine in controlling myopia. BMC Ophthalmol [Internet]. 2014 Mar 31;14:40.
23. Cheung SW, Boost M, Shi GS, Cho P. Microbial Contamination of Periorbital Tissues and Accessories of Children. Optom Vis Sci. 2016 Jun;93(6):612-8.

ABREVIATURAS

- Orto-K: Ortoqueratología
- LC: Lente de Contacto
- RGP: Rígida Gas Permeable
- AV: Agudeza Visual
- PIO: Presión Intra Ocular
- ARP: Acomodación Relativa Positiva
- ARN: Acomodación Relativa Negativa
- AAm: Amplitud de Acomodación Monocular
- LAG: Retraso Acomodativo

Copyright © Sociedad Aragonesa de Optometría y Contactología