

Serie de Casos Clínicos: Contactología en Córnea Irregular y para el Control de Miopía

Clinical Case Series: Irregular Cornea Contactology and for Myopia Control

Jorge Andrés-Navarro, MSc^{1*}, Enrique Josua Fernández, PhD¹, Eloy Ángel Villegas Ruiz, PhD¹

1: Universidad de Murcia, Facultad de Óptica y Optometría, España.

* jandresn2@hotmail.com

Enviado: 17 de agosto del 2022

Aceptado: 3 de octubre del 2022

Financiación: Ninguno de los autores declaran tener financiaciones.

Declaración de Conflictos de Intereses: Ninguno de los autores declaran tener conflictos de intereses.

Relevancia: Podemos encontrarnos con casos en los que sea necesario un conocimiento superior en contactología. No es lo habitual, pero no por ello debemos olvidar o dejar de aprender en esta rama de la óptica. Las lentes de contacto rígidas van a ayudar a mejorar la calidad de vida del paciente, provocando el menor daño posible. Además de la satisfacción obtenida, cuando le devuelves una buena agudeza visual a un post-LASIK o reduces la miopía de manera diurna a una adolescente disgustada por sus gafas.

Propósito: Una buena formación con el uso de lentes de contacto es imprescindible para poder hacer frente a los casos un poco más complicados que precisen de nuestra ayuda. Estar actualizado en este tema nos convertirá en mejores profesionales de lo que ahora somos y nos otorgará mayor prestigio.

Informes de casos: El primer caso clínico trata de un varón de mediana edad que cansado del uso de gafas y en los comienzos de la presbicia, no quiere usarlas más, que es por ello por lo que se operó. Al no dar resultado la solución sencilla, lentes de contacto blandas, se colocan unas lentes de contacto rígidas. La agudeza visual mejora considerablemente aunque se reduce la comodidad en el porte. Es interesante como con la lente rígida somos capaces de dar buena agudeza visual en visión lejana y cercana a nuestro paciente.

En el segundo caso podemos estar orgullosos de que una adolescente pueda prescindir de sus gafas en el hogar y estar de nuevo contenta con su uso fuera de casa, además de intentar ralentizar el crecimiento de su ametropía, que como veremos puede aumentar la probabilidad de sufrir algunas patologías oculares.

Conclusiones: Podemos ver dos claros ejemplos en los que las lentes de contacto rígidas nos abren una gran cantidad de opciones para mejorar la agudeza visual y con ello la calidad de vida de nuestros pacientes. No reciclarnos en el tema de la contactología puede no dar la mejor solución a los problemas de nuestros pacientes.

Palabras clave: Contactología, Cornea Irregular, Control Miopía, Lentes de Contacto, Ortoqueratología.

Relevance: We may encounter cases in which superior knowledge in contactology is necessary. It is not usual, but that does not mean we should forget or stop learning in this branch of optics. Rigid contact lenses will help improve the patient's quality of life, causing as little damage as possible. In addition to the satisfaction obtained, when you restore good visual acuity to a post-LASIK or reduce daytime myopia for a teenager upset by her glasses.

Purpose: Good training in the use of contact lenses is essential to be able to deal with slightly more complicated cases that require our help. Being updated on this topic will make us better professionals than we are now and will give us greater prestige.

Case reports: The first clinical case is about a middle-aged man who, tired of wearing glasses and at the beginning

of presbyopia, no longer wants to wear them, which is why he had surgery. Since the simple solution, soft contact lenses, does not work, rigid contact lenses are placed. Visual acuity improves considerably although carrying comfort is reduced. It is interesting how with the rigid lens we are able to provide good visual acuity in distance and near vision to our patient. In the second case, we can be proud that a teenager can do without her glasses at home and be happy again with their use outside the home, in addition to trying to slow down the growth of her ametropia, which, as we will see, can increase the probability of suffering from some ocular pathologies.

Conclusions: We can see two clear examples in which rigid contact lenses open up a large number of options to improve visual acuity and thus the quality of life of our patients. Not recycling ourselves on the subject of contactology may not provide the best solution to our patients' problems.

Keywords: Contact Lens Practice, Irregular Cornea, Myopia Control, Contact Lenses, Orthokeratology

RELEVANCIA DE LOS CASOS

Debemos ser capaces de enfrentarnos a casos más complicados que una simple Lente de Contacto (LC) blanda. Formarse en contactología puede mejorar el bienestar y calidad de vida de nuestros pacientes. Además de ser mejores profesionales y darnos un mayor prestigio.

Muchas personas decidieron disminuir su refracción mediante cirugía refractiva, es cierto que en la mayoría de los casos, la cirugía es un éxito. Pero en casos aislados necesitan de una ayuda visual para recuperar la visión. Estos pacientes presentan una irregularidad corneal no patológica secundaria a una intervención quirúrgica. El láser disminuye la ametropía del ojo pero aumenta la aberración esférica.

Las LC Rígidas Gas Permeables (RGP) tienen la capacidad de enmascarar la superficie corneal anormal reduciendo aberraciones y mejorando Agudeza Visual (AV), que es el objetivo. El uso de RGP es la elección clásica para tratar irregularidades corneales. Además de que nos permiten conseguir la AV máxima potencial de cada paciente.

Las LC RGP y en especial las LC esclerales pueden usarse en la rehabilitación visual en córneas irregulares no solo post cirugía refractiva, sino además de queratoplastias, ectasias, cicatrices... (1)

Por otro lado, la epidemia de miopía es prácticamente inevitable. En 2050 se esperan 5000 millones de miopes y 1000 millones de altos miopes (> 6 D) en todo el mundo. (2)

Pasar menos tiempo al aire libre, un aumento de la actividad del sistema acomodativo (3), mayores niveles de trabajo en visión cercana (4) y el uso de escasa luz para tareas en visión cercana, puede tener algo que ver con esta epidemia.

Con el aumento de los niveles de miopía se incrementa

la probabilidad de riesgo de patología ocular. Patologías como: glaucoma, catarata, desprendimiento de retina o maculopatía miópica aumentan considerablemente la posibilidad de que aparezcan cuanto mayor es la miopía. (5). Estas patologías son más incapacitantes que la mayoría de las que pueden provocar el uso de LC. Autores como Cho et al. (6), Walline et al. (7) o Hiraoka et al. (8) defienden el ralentizamiento del crecimiento de la miopía en el tiempo con el uso de ortoqueratología. La realidad es que no todo son ventajas, aumenta la aberración esférica (9).

A continuación, se presentan dos casos clínicos donde la contactología es utilizada para la corrección de irregularidades corneales y para el control de miopía. En ninguno de los casos se muestra información clínica identificable de ningún paciente.

CASO CLÍNICO 1

El primer caso es un varón de 58 años, con antecedentes de miopía magna en la familia e intervenido con Laser Assisted in Situ Keratomileusis (LASIK) miópico, 10 años atrás, en ambos ojos. Refiere pérdida de visión y quiere dejar de usar gafas. Ahora usa gafas monofocales.

Se realizan refracción objetiva y subjetiva, tonometría 14mmHg Ambos Ojos (AO), biomicroscopía AO (donde destacamos una irregularidad en córnea, posible cicatriz de la intervención y un menisco lagrimal reducido, con un Tiempo de Ruptura Lagrimal (BUT) < 10 s. Resto normal) y topografía corneal.

Su graduación actual es de Ojo Derecho (OD) -9,50 D esf -1,00 D cil x 30°, obtiene una AV lejana de 0,5 y en su Ojo Izquierdo (OI) -6,75 D esf -1,00 D cil x 155° con la que puede ver hasta la línea 0,6 de AV. Con su gafa monofocal para visión lejana, ve un 0,7 de AV en distancia próxima.

Se gradúa y se obtiene que en su OD -10,00 D esf -0,75 D cil x 30°, alcanza una AV lejana de 0,6 y en su OI -7,50 D esf -1,00 D cil x 155° hasta 0,8 de AV. Con una adición de +1,75 D obtiene una AV 1,0 en visión cercana.

En la Figura 1 se observa, con fluoresceína, la irregularidad corneal que comentamos anteriormente.

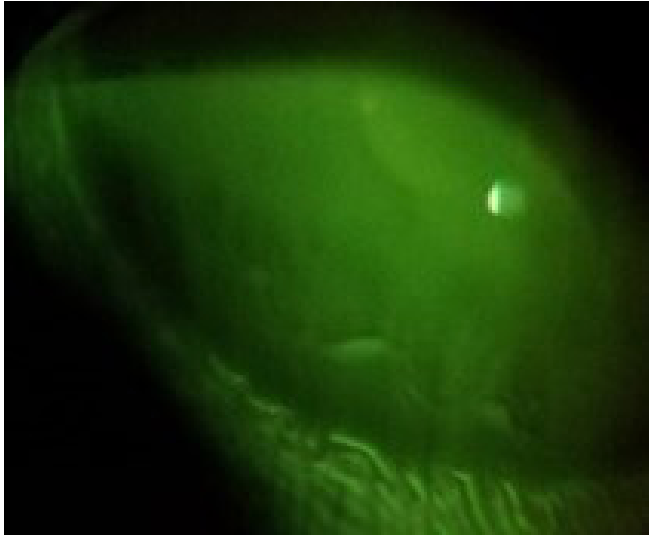

Figura 1: Fotografía tomada con lámpara de hendidura de córnea teñida con fluoresceína

En cuanto a la topografía, se pueden observar irregularidades centrales en OD (Figura 2) que pueden provocar esa AV más baja que en OI (imagen de la derecha). En ambas se observa el aplanamiento central debido a LASIK.

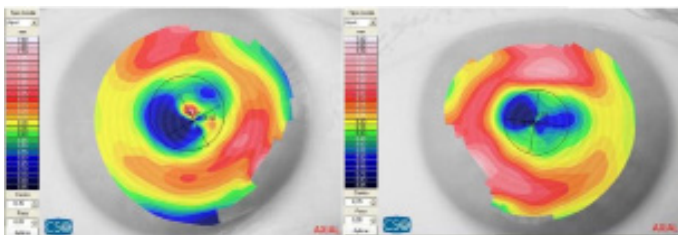


Figura 2: Topografía corneal AO, a la izquierda OD, a la derecha OI

De la topografía se obtiene:

- OD: K1 8,6 mm - K2 8,37 mm y Diámetro Horizontal de Iris Visible (DHIV) 12,47 mm.
- OI: K1 8,56 mm - K2 8,33 mm y DHIV 12,56 mm. Excentricidades negativas y astigmatismo de 1 D en ambos ojos.

Se comienza con varias pruebas de LC blandas (monofocales y multifocales, diarias y mensuales) y el resultado es el esperado, AV de lejos es razonable OD 0,5 y OI 0,8. No consigue ver bien para leer y se reduce la calidad lagrimal.

Desechada la opción de LC blandas, se escoge RGP BIAS de Conóptica monofocal. Para asegurar la graduación y descubrir el menisco lagrimal que provoca la LC. Se dispone, en la caja de pruebas de Conóptica, de una LC con graduación -6 D y diámetro 9,6 mm. Se usa para comprobar la sobre-refracción y movimiento de la LC. Se observa que el menisco lagrimal que se crea en un operado de LASIK es muy positivo y la movilidad excesiva por la diferencia con el radio que le corresponde a cada ojo. Por lo que se piden en base a las reglas de cálculo de BIAS (10) las LC con los siguientes parámetros:

- OD radio 8,10 mm y diámetro 10,00 mm potencia -13,25 D. AV obtenida 0,8 en Visión Lejana (VL) y 0,7 en Visión Próxima (VP).
- OI radio 8,20 mm y diámetro 10,00 mm potencia -9,00 D. AV obtenida 0,8 en VL y 0,7 en VP. AV binocular 1,0 VL y 0,7 VP.

Con esta opción se consigue la AV deseada. El paciente tiene una leve molestia con las LC, pero ha quedado muy contento con la buena AV VL. Es cierto que le gustaría mejorar su AV en visión cercana.

Aunque aparentemente la movilidad y el intercambio lagrimal es bueno, con porte > 4 horas aparecen tinciones en el OD (Figura 3), por posible hipoxia. Y aunque en un principio, se intenta abrir más la LC para mejorar el intercambio, no es suficiente y nos vemos obligados a cambiar la geometría de la LC del OD por una de doble geometría inversa, para mejorar el intercambio lagrimal. Se elige KA4 reverse de Conóptica, con $r_0 = 8,2$ mm, diámetro 6,40 mm, $r_1 = 8,1$ mm diámetro 8,60 mm, $r_2 = 8,3$ mm diámetro 9,00 mm, $r_3 = 10,30$ mm diámetro 10,00 mm, potencia -10,50 D, mucho menor que la potencia anterior debido a la mejor adaptación al perfil corneal que reduce el menisco lagrimal positivo.




Figura 3: Tinciones corneales OD con fluoresceína

Con esta geometría de LC queda solucionado el problema de tinciones y reduciendo la potencia del ojo no dominante, en este caso OD, mejoramos la AV VP quedando: OD AV VL 0,7 AV VP 1,0. AV Binocular VL y VP 0,9. Disminuye la molestia (pero no desaparece) de las LC y la visión es perfecta según dice el paciente.

Este es un claro ejemplo de la mejora de AV por irregularidad corneal con el uso de LC RGP. Otra solución para este caso hubiera sido LC esclerales que reducirían la fricción y el rozamiento mejorando la comodidad. Pero el coste de esta solución hizo que se descartara esta opción.

CASO CLÍNICO 2

El segundo caso es una adolescente de 14 años, estudiante y con una gran afición por la lectura. Su madre presenta miopía (-8 D). El motivo de la visita es, que ve bien de cerca pero de lejos le cuesta ver la pizarra.

En su historia optométrica se observa que en 2016 tenía en el OD -5,25 D esf -1,00 D cil x 180° y en el OI -5,00 D esf -1,00 D cil x 180°. En 2018 aumentó 1 D de miopía en cada ojo y al año siguiente había aumentado 0,75 D en AO. El astigmatismo siempre es constante.

Se realizan refracción objetiva y subjetiva, tonometría (16 mmHg OD y 17 mmHg OI), biomicroscopía (nada relevante, córnea y cristalino transparentes, menisco lagrimal normal, BUT >10 s AO, profundidad de cámara anterior mediante la técnica de Van Herick grado 4) y topografía corneal.

En la refracción se obtiene: OD -7,00 D esf -1,00 D cil x 180° que alcanza una AV VL de 0,9 y en su OI -6,75 D esf -1,00 D cil x 180° con una AV VL 0,9.

La paciente comenta que ya no está contenta con sus gafas por el efecto que estas provocan en el tamaño de sus ojos. Le ofrecemos el uso de LC blandas u Ortoqueratología (Orto-K).

Asesorando e informando de cada uno de los tratamientos para corregir la ametropía con sus ventajas e inconvenientes, deciden, tanto a la paciente como su madre, la idea de usar unas LC por la noche que corrigen la miopía de forma temporal por el día e intentar reducir el crecimiento de esa miopía. Quedan informadas de que la miopía es alta y probablemente se deberá usar unas gafas con una graduación mucho menor. Además, no se podrá asegurar que disminuya el crecimiento de la ametropía.

La LC que utilizamos es denominada Paragon CRT dual axis de la casa comercial Interlenco. Esta LC llega a disminuir hasta 6 D de miopía y 1 D de astigmatismo, les exponemos el caso a los técnicos de Interlenco y nos informan que puede dar resultado. Se calcularon los parámetros con las medidas obtenidas y las reglas de cálculo del fabricante y solicitamos estas lentes de prueba (Tabla 1).

La primera visita para probar las LC, se dan las estrictas indicaciones de manipulación, limpieza y mantenimiento (colocación, extracción, limpieza con jabón de

RGP, aclarado con solución salina, uso de peróxido para desinfección y gota de lágrima sin conservantes antes de colocar). Colocamos la LC, observamos movimiento aceptable, no hay descentramientos. La sobre-refracción es de +0,50 D. Muy importante valorar el fluorograma (levantamiento de borde, zona de contacto y zona central correctas).

Se lleva las LC y se las pone por la noche. Al día siguiente vuelve a primera hora sin las lentes puestas y se obtiene que en el OD se ha reducido la miopía 2,25 D y en el OI 1,75 D. El cilindro no ha sufrido cambios.

Comparando las topografías iniciales con las topografías obtenidas tras 8 horas de porte de las LC, se obtiene que el efecto ha sido correcto y el centrado también.

La paciente está muy contenta porque no le han molestado nada y la visión ha mejorado mucho. Citamos en 9 días para volver a valorar y se le advierte que cualquier síntoma que note, como mala visión, dolor, escozor... detenga el uso de LC y acuda al centro.

Se realiza una topografía con 10 días de uso (Figura 4) y se gradúa. Se muestra toda la progresión en la Tabla 2.

Se concluye que el tratamiento ha funcionado según lo esperado, se ha reducido considerablemente la graduación, pero tendrá que llevar una gafa para alcanzar 100 % de visión. La paciente queda contenta, ya que en su gafa, no tiene la lente gruesa y el tamaño de sus ojos apenas varía. Se observa que la zona óptica es muy reducida para el tamaño pupilar. Pero al ser una miopía alta, la zona de tratamiento se reduce. La paciente solo nota los halos en las luces por la noche y no le molesta. Después de 1 año revisando a esta paciente por utilización de LC de uso nocturno podemos decir que no le ha subido la graduación. No se puede asegurar que haya sido gracias al uso de la LC Paragon CRT pero tampoco podemos descartar que haya ayudado a disminuir el aumento progresivo de miopía de la paciente. Si se hubiese tenido opción de otro fabricante, seguramente se podría haber reducido la refracción a cero. Por ejemplo Tiedra o Paunevision cuentan con LC para Orto-K que cubren mucha más rango de graduación de miopía y reducen también astigmatismos.

Paragon CRT dual axis					
	CB	RZD	LZA	Diámetro	Potencia
OD	9,20	550/600	34	10,50	0,5
OI	9,20	525/575	34	10,50	0,5

Tabla 1: Parámetros solicitados a Interlenco obtenidos con sus reglas de cálculo basadas en topografía de la paciente.

Abreviaturas: OD: Ojo Derecho; OI: Ojo Izquierdo; CB: Curva Base; RZD: Profundidad de Zona de Retorno; LZA: Ángulo Zona de Contacto

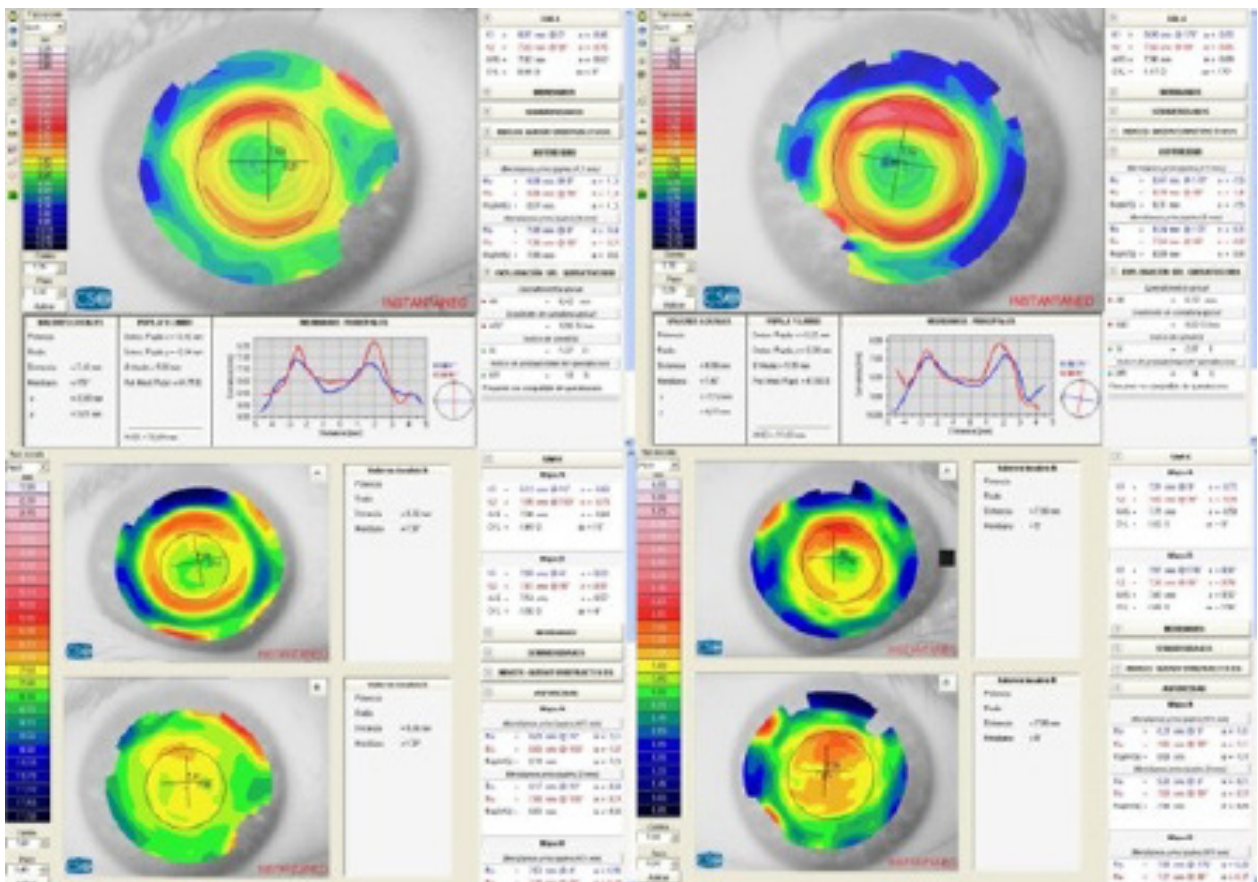


Figura 4: Topografías corneales, a la izquierda OD y a la derecha OI. Progresión del efecto de la LC Paragon CRT en la córnea de la paciente. Topografías inferiores sin uso de LC, topografías intermedias con 8h de uso, topografías superiores con 10 días de uso de LC.

COMPARATIVA TOTAL DEL EFECTO Orto-K		
OD	MEDIDAS INICIALES	OI
-7,00 D esf -1,00 D cil x 180°	REFRACCIÓN	-6,75 D esf -1,00 D cil x 180°
768 / 741 mm	QUERATOMETRÍA	757 / 730 mm
OD	CON 8H DE PORTE	OI
-4,75 D esf -1,00 D cil x 180°	REFRACCIÓN	-5,25 D esf -1,00 D cil x 180°
813 / 785 mm	QUERATOMETRÍA	791 / 762 mm
OD	CON 10 NOCHES DE USO	OI
-1,25 D esf -1,00 D cil x 180°	REFRACCIÓN	-0,75 D esf -1,00 D cil x 180°
801 / 783 mm	QUERATOMETRÍA	809 / 782 mm

Tabla 2: Efecto de ORTO-K tanto en refracción como queratometría después de 8h y 10 días de uso.

Abreviaturas: OD: Ojo Derecho; OI: Ojo Izquierdo

REFERENCIAS

1. Fadel D, Kramer E. Potential contraindications to scleral lens wear. *Contact Lens Anterior Eye*. 2019;42(1):92-103.
2. Holden BA, Fricke TR, Wilson DA, et al. Global Prevalence of Myopia and High Myopia and Temporal Trends from 2000 through 2050. *Ophthalmology*. 2016;123(5):1036-42
3. Bullimore MA, Brennan NA. Myopia Control: Why Each Diopter Matters. *Optom Vis Sci* 2019;1(1)
4. Baird PN, Saw SM, Lanca C, et al. Myopia. *Nat Rev Dis Primers*. 2020;6(1):99
5. Flitcroft DI. The complex interactions of retinal, optical and environmental factors in myopia aetiology. *Prog Retin Eye Res*. 2012;31(6):622-60
6. Cho P, Tan Q. Myopia and orthokeratology for myopia control. *Clin Exp Optom*. 2019;102(4):364-377
7. Walline JJ. Myopia Control: A Review. *Eye Contact Lens*. 2016;42(1):3-8
8. Hiraoka T, Sekine Y, Okamoto F, et al. Safety and efficacy following 10-years of overnight orthokeratology for myopia control. *Ophthalmic Physiol Opt*. 2018;38(3):281-289
9. Hughes RP, Vincent SJ, Read SA, et al. Higher order aberrations, refractive error development and myopia control: a review. *Clin Exp Optom*. 2020;103(1):68-85
10. Garrido J, Herrero S. Estudio de la comodidad, visión y facilidad de adaptación del nuevo diseño Gas Permeable BIAS: Resultados y conclusiones. *Servicios profesionales Conóptica*. 2008

ABREVIATURAS

- AO: Ambos Ojos
- OD: Ojo Derecho
- OI: Ojo Izquierdo
- AV: Agudeza Visual
- LC: Lente/s de Contacto
- RGP: Rígida Gas Permeable
- BUT: Tiempo de ruptura de la película lagrimal
- LASIK: Laser Assisted in Situ Keratomileusis
- Orto-K: Ortoqueratología
- CB: Curva Base
- DHIV: Diámetro Horizontal de Iris Visible
- RZD: Profundidad de Zona de Retorno
- LZA: Ángulo Zona de Contacto
- VL: Visión Lejana
- VP: Visión Próxima