

Autofluorescencia de la Retina y su Utilidad Clínica

Retinal Autofluorescence and its Clinical Utility

Alberto J. Villarroja Villanueva, MSc^{1*}

1: Delicias Visual, Zaragoza, España.

* albertovillarroya@icloud.com

Enviado: 14 de marzo del 2023

Aceptado: 30 de junio del 2023

Financiación: Ninguno de los autores declaran tener financiaciones.

Declaración de Conflictos de Intereses: Ninguno de los autores declaran tener conflictos de intereses.

Relevancia: Técnica empleada para diagnosticar, monitorizar e investigar ciertas patologías retinianas. Cuya curva de aprendizaje es rápida, lo que cabe destacar que sea una técnica capaz de emplearse por ópticos-optometristas a modo de screening.

Resumen: Se analiza esta prueba de polo posterior, la cual se ha verificado su excelente capacidad diagnóstica para ciertas patologías que como factor común tienen el daño causado al epitelio pigmentario retiniano (EPR) y en multitud de ocasiones puede servir de alternativa a la angiografía fluoresceínica (AGF) y/o como complemento a otras medidas de polo posterior como la tomografía de coherencia óptica (OCT) o la retinografía a color, puesto que nos aporta información adicional.

Palabras clave: Autofluorescencia de la Retina, Lipofuscina, Screening.

Relevance: Technique used to diagnose, monitor, and investigate certain retinal pathologies. Its learning curve is rapid, highlighting its suitability for use by optometrists as a screening tool.

Summary: This posterior pole test is analyzed, which has been verified for its excellent diagnostic capacity for certain pathologies characterized by damage to the retinal pigment epithelium (RPE). In many instances, it can serve as an alternative to fluorescein angiography (FA) and/or as a complement to other posterior pole measures such as optical coherence tomography (OCT) or color fundus photography, as it provides additional information.

Keywords: Retinal autofluorescence, Lipofuscin, Screening

INTRODUCCIÓN

La autofluorescencia del fondo de ojo (AF) es una técnica que se describió durante los primeros años de uso del método de la angiografía fluoresceínica (AGF) al observarse la retina previamente a la inyección intravenosa de fluoresceína y comprobar que podían apreciarse en los sujetos la autofluorescencia propia de las drusas, hamartomas de disco óptico o la distrofia macular viteliforme (1-3). Si bien es una capacidad intrínseca del ojo que representa la retina normal debido principalmente a uno de los componentes del epitelio pigmentario retiniano (EPR), la lipofuscina, y que al producirse cambios como depósitos anómalos de esta sustancia

o atrofas del EPR se traducen también en cambios del patrón de AF. Pero además existen otros componentes que aumentan o disminuyen la señal de la AF como son los pigmentos maculares luteína y zeaxantina que al ser de color amarillo atenúan la luz usada para registrar la AF. Su distribución en el fondo de ojo hace que la AF sea menor en el área macular y mínima en la fóvea que es donde abundan estos componentes (4,5).

La AF puede ser obtenida a través de la emisión de luz, por parte de este pigmento, en una amplia gama de longitudes de onda de los 500 a 800 nanómetros (nm) y que varía en función del dispositivo empleado para capturar la imagen. Se puede realizar la toma con cámaras para el fondo de ojo estándar, con la oftalmoscopia confocal de barrido láser (cSLO) o con la espectrofluorometría (6-

8). Esta variación en el espectro de luz empleado para la excitación retiniana y los distintos filtros por los que se recoge la señal emitida hace que las imágenes sean algo diferentes en función del dispositivo empleado, puesto que la contribución de los diferentes subgrupos de fluoróforos de lipofuscina (bisretinoides) puede variar en función de la longitud de onda en la que nos estemos moviendo (9).

Se ha demostrado que la autofluorescencia incrementa linealmente con la edad, si bien también se conoce que existe una gran variedad entre las personas, además de que es más pronunciada en la zona superotemporal que en la inferonasal, y en zonas excéntricas es mayor que en fóvea (7,8). Sigue desconociéndose a ciencia cierta el verdadero por qué de la estabilización del aumento de la fluorescencia después de los 70 años y se piensa que podría reflejar la infracorreción por absorción del cristalino, ya que va aumentando su fluorescencia al volverse amarillento y opaco (10), la pérdida de células del EPR (11) y/o cambios en los máximos de excitación causados por la extensa fotooxidación de los compuestos de bisretinoide (12).

En monitorizaciones longitudinales de la AF retiniana se demuestra que las áreas locales con un acúmulo excesivo de lipofuscina suponen un riesgo más alto para el desarrollo de la degeneración macular asociada a la edad (DMAE) y debido a esto se están investigando agentes terapéuticos que prevengan tanto la formación de lipofuscina como que eliminen la preexistente (13-15).

Con todo ello se ha ido desarrollando esta técnica que en los últimos años está cobrando mayor relevancia y que se está intentando comparar principalmente con la AGF en cuanto a su poder diagnóstico para ciertas patologías, puesto que la AF es un método no invasivo el cual no requiere de la inyección del colorante en la sangre y conlleva una menor duración, ahorrando una gran cantidad de tiempo tanto al personal como a los pacientes. Esta comparativa se realiza porque se cree que la AF podría ser igual o incluso mejor herramienta de diagnóstico para patologías tales como la atrofia del EPR, el edema macular, el desprendimiento del epitelio pigmentario (DEP), la coriorretinopatía central serosa (CCS), las distrofias retinianas (Startgardt, Best...) o el papiledema, entre otras (16,17).

A consecuencia de su carácter no invasivo, también se abre una nueva ventana de actuación para el grupo de los Ópticos-optometristas que con el pertinente entrenamiento podrían realizar dicha prueba como si de una retinografía estándar se tratara a modo de screening, a diferencia de la AGF que requiere de un equipo conjunto de enfermera y oftalmólogo por la inyección del colorante y también por sus posibles efectos secundarios.

Descripción de la técnica

La captura de imágenes de autofluorescencia es un mé-

todo para el mapeo metabólico de los fluoróforos existentes de forma natural o patológica en el fondo de ojo. Las fuentes dominantes son fluoróforos, tales como A2E en los gránulos de lipofuscina, que se acumulan en el EPR (18).

La distribución topográfica de las intensidades de AF se altera en presencia de acumulación o pérdida de células de lipofuscina/EPR excesiva. Los fluoróforos intrínsecos adicionales pueden existir con la enfermedad en diferentes capas de la retina o el espacio subneurosensorial. Los fluoróforos menores, tales como el colágeno y la elastina en las paredes de los vasos sanguíneos coroideos pueden llegar a ser visibles en la ausencia o atrofia de las células de EPR. Por otro lado, las alteraciones patológicas en la mácula central, donde la señal de AF está por lo general parcialmente enmascarada por la luteína y zeaxantina, pueden también dar lugar a aparentes variaciones en la fluorescencia (18).

El registro de la AF es relativamente fácil de realizar, requiere poco tiempo, y no es invasiva. Las señales autofluorescentes del ojo humano emiten a través de un amplio espectro de los 500 a 800 nm, con un pico en los 610 nm aproximadamente. Con la cSLO, la excitación se induce por lo general en el rango azul ($\lambda = 488$ nm), y un filtro de entre 500 y 700 nm se utiliza para detectar la emisión de la señal de autofluorescencia. La excitación cuando se utiliza la cámara de fondo se realiza por lo general en el espectro verde (535-580 nm) y la emisión se registra en el espectro de color amarillo-naranja (605 a 715 nm). En la espectrofluorometría la luz enviada es de 550 nm. Debido a estas diferencias en los espectros de excitación y emisión, además de las diferencias técnicas, la señal autofluorescente detectada puede variar entre los sistemas. Por ejemplo, la señal de AF que se encuentra disminuida en la mácula de los individuos sanos atribuida principalmente a la absorción de la luz de excitación por el pigmento lúteo (pico de absorción a 460 nm, reducción marcada 510-540 nm) es mucho más prominente con la cSLO. En contra, la cámara de fondo sin los elementos ópticos confocales hace que este sistema algo más propenso a los efectos de dispersión de la luz y la generación de una reflectancia secundaria, que puede alcanzar el detector y no puede ser diferenciada de la señal de fluorescencia (10,18).

Para su realización algunos sistemas requieren de la instilación previa de midriático tópico puesto que las imágenes no salen perfectamente si no se tienen pupilas de 6 mm o mayores (19). Sin embargo, con el mayor desarrollo tecnológico se han creado sistemas como el CR-2 Plus® de Canon (USA) o la OCT photo 800® de Zeiss (Alemania) los cuales no necesitan de dicha midriasis para la toma de imágenes convirtiéndolos en una herramienta muy práctica en pacientes que no pueden ser dilatados,

para el uso en estudios o incluso por el personal Óptico-optometrista como una herramienta más preventiva o de seguimiento de ciertas patologías (20).

Principios en los que se basa

La fluorescencia es un tipo particular de luminiscencia, que caracteriza a las sustancias que son capaces de absorber energía en forma de radiaciones electromagnéticas y luego emitir parte de esa energía en forma de radiación electromagnética de longitud de onda diferente. La energía total que es emitida en forma de luz es siempre menor a la energía total absorbida y la diferencia entre ambas es disipada en forma de calor. En la mayoría de los casos la longitud de onda emitida es mayor que la absorbida (la que enviamos), como ocurre en la AF en la que se puede emplear $\lambda = 488$ nm (luz azul) y emite con $\lambda = 500-700$ nm (del verde al naranja) (21).

Aplicaciones clínicas

En las diferentes posibilidades de la AF destacan: capacidad de diagnóstico temprano o screening, mejor delimitación y diagnóstico de ciertas patologías, identificación de marcadores de la progresión patológica (monitorización), correlación funcional y utilidad en la investigación. A continuación, se va a entrar en detalle de cada una:

- Diagnóstico temprano o screening

La técnica de AF nos permite la identificación de ciertas enfermedades retinianas en estadios tempranos, cuando a veces de otra manera no son evidentes. Esto se debe a que los cambios metabólicos a nivel del complejo formado por el EPR y los fotorreceptores no pueden visualizarse con retinografía u otras técnicas como la AGF en los estadios iniciales de distrofias maculares y retinianas. De esta manera se convierte en una herramienta de gran utilidad cuando se desconoce el motivo

por el que un paciente ha empezado a perder visión o en pacientes que presenten antecedentes familiares con enfermedades retinianas hereditarias. En casos de DMAE atrófica que se encuentren en estadios iniciales, las alteraciones en el nivel del EPR pueden ser visibles en las áreas que, sin embargo, se muestran normales en la retinografía a color (18).

El "Grupo Internacional de autofluorescencia del fondo de ojo" ha identificado ocho patrones anómalos de fluorescencia: 1) Cambio mínimo, 2) Aumento focal, 3) Afiligranado, 4) Reticular, 5) Moteado, 6) Irregular, 7) Lineal y 8) Patrones tipo placa. Si bien este es un enfoque subjetivo, una señal irregular o moteada de AF puede predecir un mayor riesgo de progresión a los cambios neovasculares, focales y/o de tipo placa en la mácula que dará lugar a la progresión de la atrofia geográfica. Estos resultados pueden exceder a las alteraciones de fondo de ojo visibles por otros métodos, sugiriendo que los cambios a nivel del EPR preceden a la aparición de una lesión visible (22).

Con la suma de todos los factores de riesgo podemos realizar una tabla (Tabla 1) en la que dividiríamos la disponibilidad a padecer atrofia del EPR por grupos.

- Mejor delimitación y diagnóstico patológico

Otra de las ventajas es que ciertas enfermedades visibles con los métodos tradicionales de exploración de fondo de ojo se visualizan de manera más pronunciada y se pueden delimitar mejor con la AF. Es el caso de la DMAE atrófica, retinosis pigmentaria (RP), la enfermedad de la Stargardt, distrofia macular viteliforme de Best o distrofias maculares en patrón.

Como ejemplo, las manchas definidas en la enfermedad de Stargardt, asociadas a un marcado aumento en la señal de fluorescencia, se aprecian y delinear con mayor facilidad en las imágenes la AF en comparación con las fotografías del fondo de ojo (Figura 1) (18).

Disponibilidad	Patrón AF	Edad (años)	Tabaco	Colesterol /Obesidad /Hipertensión	Raza	Historial familiar
Alta	Irregular / moteado / Abundantes drusas	> 66	Si	Alto/a	Caucásica / Cualquiera	Con Antecedentes
Intermedia	Normal	50 - 66	Si	Intermedio/a - Alto/a	Cualquiera	Con / Sin Antecedentes
Baja	Normal	< 50	No	Normal	Africana / Cualquiera	Sin antecedentes

Tabla 1: Factores de riesgo en atrofas del EPR

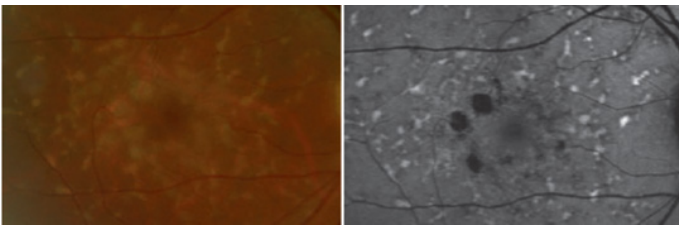


Figura 1. Imagen de fondo de ojo con enfermedad de Stargardt. Fotografía de fondo (izquierda) y AF (derecha)(18).

Se ha demostrado que se pueden detectar diferentes alteraciones retinianas en los pacientes que habían sido diagnosticados en un principio erróneamente como DMAE. Ciertos hallazgos particulares de la AF ayudan a distinguir entre DMAE y otras distrofias maculares de aparición tardía que imitan a los cambios relacionados con la edad. Las drusas en las primeras etapas de DMAE generalmente (a excepción de drusas blandas) exhiben una señal de AF normal o ligeramente aumentada, mientras que los depósitos focales no relacionados con DMAE (por ejemplo, drusas dominantes de la membrana de Bruch) se caracterizan típicamente por los fuertes niveles de aumento de la AF (18).

También se ha descrito como un buen método de exploración en el pseudoxantoma elástico (PXE), una enfermedad considerada rara, en la cual las imágenes comparativas entre fundoscopia, AGF y AF han dado resultados iguales o mejores con el método de la AF (23). En otro estudio realizado por Cuba J. y Gómez-Ulla F. a 123 ojos con diferentes patologías (figura 2) por medio del Heidelberg Retina Angiograph 2 (HRA2), se hizo una comparativa entre la AF y la AGF para ojos sin pa-

tologías (18 ojos), con edema macular (29 ojos), con desprendimiento del epitelio pigmentario (DEP) (6 ojos), distintas atrofias del EPR (28 ojos), coroidopatía central serosa (CCS) (3 ojos), neovascularización coroidea (NVC) (9 ojos), distrofias retinianas de mácula y periféricas (11 ojos), papiledema (3 ojos), otras alteraciones como drusas, exudados duros, glaucoma y hemorragias prerretinianas (16 ojos) (16).

Pese a no representar un estudio extremadamente extenso, las principales conclusiones que sacaron fueron que la AF es útil en el diagnóstico de enfermedades que afectan al EPR de manera meramente morfológica en contra de aquellas que presentan componente vascular/exudativo. Por ello las atrofias del EPR y los acúmulos anormales de lipofuscina se delimitan muy bien con la AF como ocurre en la DMAE seca y distrofias maculares como la enfermedad de Stargardt o Best. Por el contrario, los resultados de la AF son menos precisos al explorar patologías vasculares como NVC, debido a DMAE u otra causa. También llamaron la atención los buenos resultados sacados en el diagnóstico de edema macular y la CCS, ambas con un componente exudativo en su patogenia y detectados en el 100% de los casos, además de que la CCS se pudo delimitar mejor con AF que con AGF (16). Todos los resultados se contrastaron y vieron que coincidían con estudios previos. Otros autores han indicado que con la AF se podría detectar puntos de fuga en la CCS tal y como se vio en uno de los casos, pero de momento es una interesante línea de investigación (17).

- Identificación de marcadores de la progresión patológica

		AF		AGF				
		Hipo ^a	Hiper ^b	Hipo ^a	Hiper ^b	AF ^c	AGF ^d	AGF ^e
29	Edema macular	0	100	0	100	4,54	63,64	31,82
6	DEP	14,28	85,71	25	75	50		50
29	Atrofia de EPR	100	0	0	100		100	
3	CCS	0	100	33,33	33,33	100		
9	NVC	77,78	22,22	66,67	33,33	22,22	33,33	44,44
11	Distrofias, atrofia	100	0	0	100	22,22	77,78	
	Lipofuscina	0	100	100	0			
3	Drusas	0	100	0	100			100
4	Exudados Duros	100	0	100 isofluorescentes		100		
6	Hemorragias prerretinianas	100	0	100	0		100	

En porcentaje.

AF: autofluorescencia; AGF: angiografía fluoresceínica; CCS: coriorretinopatía central serosa; Dep: desprendimiento de epitelio pigmentario; EPR: epitelio pigmentario de la retina; Hiper: hiperfluorescencia; Hipo: hipofluorescencia; NVC: neovascularización coroidea.

^a Porcentaje de lesiones que se mostraron predominantemente hipofluorescentes.

^b Porcentaje de lesiones que se mostraron predominantemente hiperfluorescentes.

^c Porcentaje de lesiones mejor delimitadas por la autofluorescencia.

^d Porcentaje de lesiones en que la delimitación que ofrecieron angiografía y autofluorescencia fue similar.

^e Porcentaje de lesiones mejor delimitadas por la angiografía.

Figura 2. Resultados en el estudio de Cuba J. y Gómez-Ulla F. a 123 ojos (16).

También se puede emplear como indicadora o marcador del progreso de la enfermedad, puesto que se ha observado que las anomalías que se dan alrededor de las atrofonas en forma de punteados de hiperfluorescencia no se ven en las fotografías de fondo a color pero sí en la AF, siendo estos un signo predictor del futuro avance de la enfermedad (figura 3) (18).

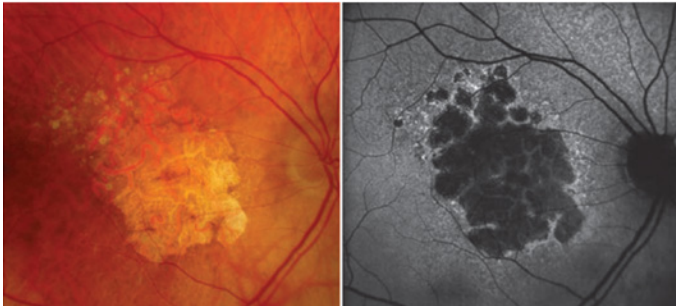


Figura 3. En la DMAE atrófica se pueden observar áreas punteadas de hiperfluorescencia alrededor de la atrofia en la imagen de AF (derecha), que sin embargo no se dan en la imagen a color (izquierda) (18).

Esas características lo convierten en un excelente instrumento para la monitorización de la progresión en la DMAE atrófica o "seca" pues con las fotografías de fondo de ojo a color la zona delimitada es más difícil de ver con claridad. De ahí que ya existan herramientas que realicen simultáneamente la captura de AF y la OCT como

en el estudio de Monika Fleckenstein y cols. en el que quisieron caracterizar varios casos de atrofia geográfica de forma de progresión rápida empleando imágenes simultáneas de AF y OCT (figura 4) (24).

- Correlación funcional

En la retinitis pigmentosa (RP) se ha descubierto que puede llegar a delimitarse la zona funcional de la no funcional por medio de la AF mediante un patrón de alta densidad de fluorescencia en forma de anillo que se forma en el 59% de los pacientes y cuyo diámetro se relaciona con la sensibilidad retiniana (figura 5).

La presencia de este anillo de hiperfluorescencia puede indicar un alto ratio anormal de fagocitosis de los fotorreceptores degenerados (25). Estudios realizados con microperimetría y electrofisiología remarcan que el anillo delimita la zona en donde los fotorreceptores aún son funcionales y que conforme progresa la enfermedad se va haciendo más y más pequeño (18). Además, en el 18% de los pacientes existía un patrón anormal de fluorescencia y había una ausencia de ambos patrones en un 24% (26).

Dentro de la misma línea, se han hecho diversos análisis en los que se quiere correlacionar la pérdida de sensibilidad retiniana con las imágenes tomadas por AF de

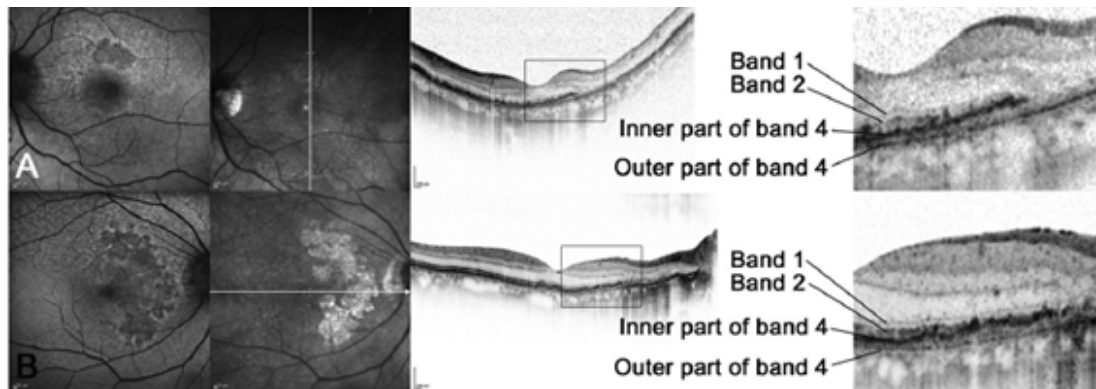


Figura 4. A y B son dos pacientes distintos de un fenotipo difuso de AG. De izquierda a derecha: AF del fondo de ojo, reflectancia infrarroja simultánea, SD-OCT y ampliación de las imágenes SD-OCT (24).

daños originados en el EPR tales como la pérdida de pigmento de melanina, la atrofia o la fibrosis. Todos ellos conducen a alterar la función de los fotorreceptores como se confirma con la microperimetría y se limitan a la pérdida de la autofluorescencia en estas áreas, pero por otro lado la sensibilidad retiniana está ligeramente disminuida en zonas donde existe una señal hiperfluorescente anormal, aunque, por el momento, no existan daños aparentes en el EPR (27). También en los casos iniciales de DMAE se ha demostrado que el incremento de la AF se traduce en pérdida de sensibilidad y que la función de los bastones está mayormente afectada que

la de los conos (28).

- Aplicaciones en investigación

En cuanto a su utilidad centrada en el campo de la investigación, ya se ha empleado y se sigue empleando en ensayos clínicos involucrados en el desarrollo de nuevos medicamentos que detengan la aparición o progresión de daños retinianos.

Sirve de buen ejemplo el caso de Prajitha Thampi y cols. (2012) en el que se emplea un tipo de técnica denominada microscopía fluorescente, en este estudio nos informan de que el agonista 5-HT_{1A}, 8-hidroxi-2-(di-n-

propilamino)-tetralina (8-OH DPAT), es capaz de reducir la acumulación de lipofuscina tanto derivada de la autofagia como de la fagocitosis del segmento externo de los fotorreceptores (POS), aumentar la protección antioxidante y reducir el daño oxidativo en células de EPR humanas cultivadas; así como tener capacidad para reducir la acumulación de lipofuscina y mejorar la función visual en un modelo animal de DMAE. Dicho estudio se llevó a cabo durante 4 semanas comparando las células cultivadas de EPR que no se habían tratado y células tratadas con el 8-OH DPAT (Figura 6). Se observó una disminución de fluorescencia en casos de acumulo por autofagia del 30% y 67% a lo largo de la tercera y cuarta semana respectivamente ($P < 0,01$).

En los casos de acumulo de lipofuscina por fagocitosis, que representaban valores mucho más altos que los de autofagia, también tuvo efecto el tratamiento disminuyendo el 28% de la fluorescencia en 14 días respecto al grupo control ($P < 0,05$). Esta protección del daño oxidativo y el decrecimiento del acúmulo de lipofuscina también fue examinado en un modelo animal, concretamente en un ratón.

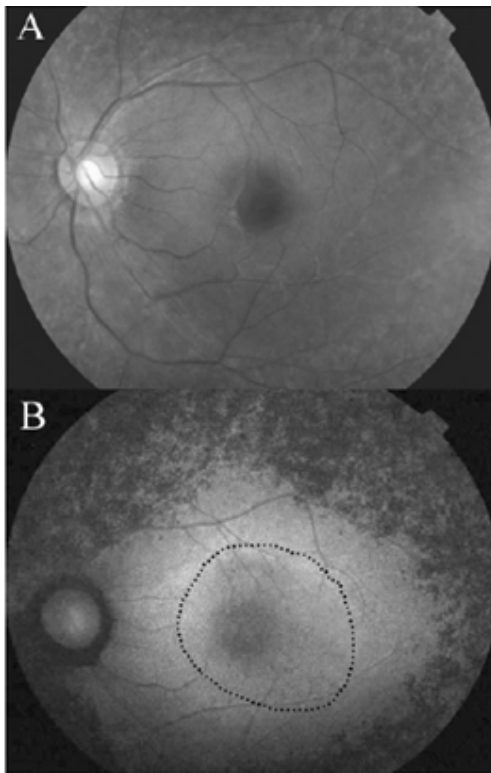


Figura 5. A. Patrón de AF en un ojo normal, B. Anillo de hiperfluorescencia en RP (25).

Las conclusiones que sacaron de las células cultivadas fueron que el 8-OH DPAT puede proteger aumentando la capacidad antioxidativa del EPR, reduciendo los niveles de lipofuscina, los cuales detienen la generación de especies oxigenadas reactivas (ROS) y previenen el daño mitocondrial.

Además, en el modelo animal también se demostró que se reducía el estrés oxidativo y los niveles de lipofuscina. Por ello se considera que los agonistas de los receptores 5-HT_{1A} ofrecen una opción terapéutica para casos que actualmente no tienen ningún tratamiento como la DMAE atrófica, retinopatía diabética (en la cual solo sirve la fotocoagulación) o retinitis pigmentosa (29).

CONCLUSIÓN

La técnica ha ido evolucionando progresivamente hasta convertirse en un método que se encuentra ampliamente valorado a la hora de diagnosticar, monitorizar o investigar ciertas patologías retinianas como: Atrofia del EPR, asociada o no a DMAE atrófica, RP, Desprendimiento del EPR, CCS, Pseudoxantoma elástico, Distrofias: Stargardt, enfermedad de Best y distrofias en patrón.

Las principales ventajas son su carácter no invasivo, toma de imagen rápida y presentar una curva de corto aprendizaje para su realización.

Las desventajas que tiene son que no valora igual de bien que la angiografía cualquier otra patología fuera de las señaladas.

Dicha prueba se ha ido implantando de forma generalizada como una herramienta clínica de screening, diagnóstico y seguimiento poblacional sobre todo en grupos de riesgo como mayores de 45 años o con antecedentes de patologías retinianas.

En el campo de la investigación se está incrementando su presencia debido a su aplicación en las enfermedades con mayor extensión dentro de los países desarrollados.

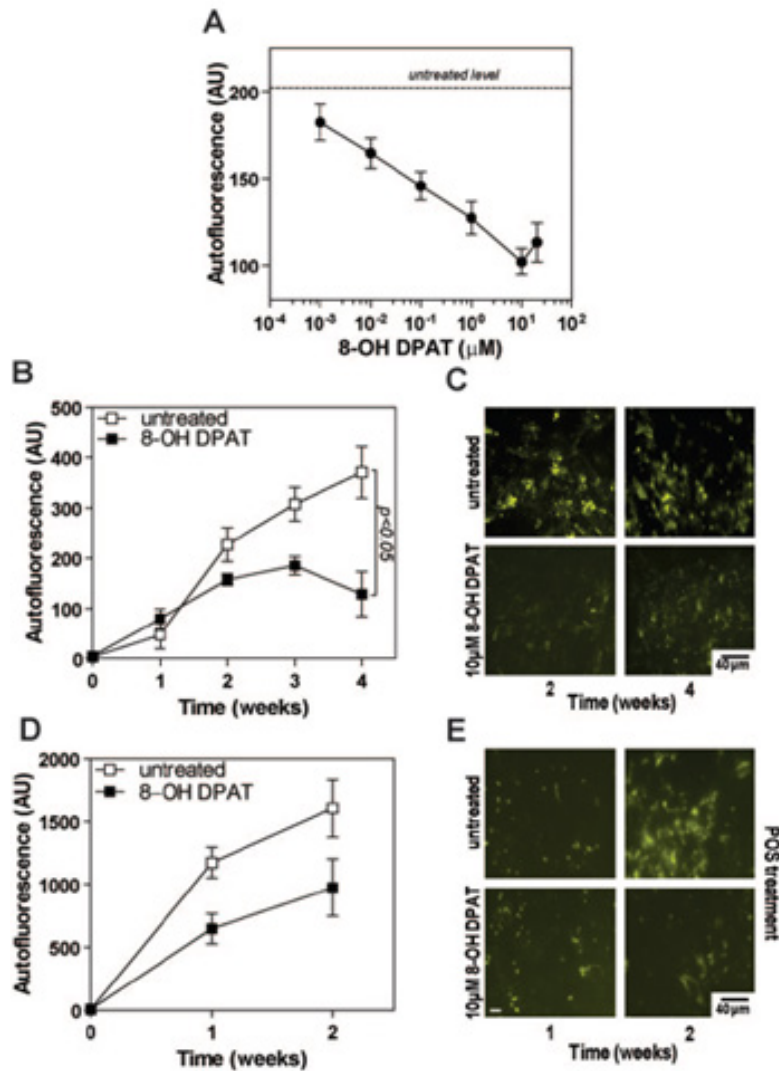


Figura 6. 8-OH DPAT reduce la acumulación de lipofuscina en células cultivadas de EPR.

A. Efecto de diferentes concentraciones de 8-OH DPAT en el acúmulo de fluoresceína. B. Intensidad de autofluorescencia derivada de la lipofuscina producida por autofagia en células tratadas y sin tratar. C. Micrografía autofluorescente de las células descritas en B. D. Intensidad de autofluorescencia derivada de la lipofuscina producida por fagocitosis (POS) en células tratadas y sin tratar. E. Micrografía autofluorescente de las células descritas en D (29).

REFERENCIAS

1. Mustonen E, Nieminen H. Optic disc drusen – a Photographic study. I. Autofluorescence pictures and fluorescein angiography. *Acta Ophthalmol.* 1982; 60:849–858
2. Neetens A, Burvenich H. Autofluorescence of optic disc-drusen. *Bull Soc Belge Ophtalmol.* 1977; 179:103–110.
3. Schatz H, Burton TC, Yannuzzi LA, Rabb MF. Preinjection fluorescence. In: Mosby, St Louis; 1978.
4. Priel E. Fundus autofluorescence with a confocal scanning laser ophthalmoscope. *J Ophthalmic Photo.* 2007; 29:62–71.
5. Von Ruckmann A, Fitzke FW, Bird AC. Distribution of fundus autofluorescence with a scanning laser ophthalmoscope. *Br J Ophthalmol.* 1995; 79:407–12.
6. Spaide RF. Autofluorescence imaging with the fundus camera. In: Holz FG, Schmitz-Valckenberg S, Spaide RF, Bird AC, eds. *Atlas of Fundus Autofluorescence Imaging.* Berlin-Heidelberg: Springer-Verlag. 2007; 49–54.
7. Von Ruckmann A, Fitzke FW, Bird AC. Fundus autofluorescence in age-related macular disease imaged with a laser scanning ophthalmoscope. *Invest Ophthalmol Vis Sci.* 1997; 38:478–486.
8. Delori FC, Goger DG, Dorey CK. Age-related accumulation and spatial distribution of lipofuscin in RPE of normal subjects. *Invest Ophthalmol Vis Sci.* 2001; 42:1855–1866.
9. Sparrow JR, Dong Yoon K, Wu Y, Yamamoto K. Interpretations of Fundus Autofluorescence from Studies of the Bisretinoids of the Retina. *Investigative Ophthalmology & Visual Science.* Sept 2010; 51(9).
10. Delori FC, Keilhauer C, Sparrow JR, Staurengi G. Origin of fundus autofluorescence. In: Holz FG, Schmitz-Valckenberg S, Spaide RF, Bird AC, eds. *Atlas of Fundus Autofluorescence Imaging.* Berlin- Heidelberg: Springer-Verlag; 2007: 17–29.
11. Del Priore LV, Kuo YH, Tezel TH. Age-related changes in human RPE cell density and apoptosis proportion in situ. *Invest Ophthalmol Vis Sci.* 2002; 43: 3312–3318.
12. Kim SR, Jang Y, Sparrow J.R. Photooxidation of RPE lipofuscin bisretinoids enhanced fluorescence intensity. *Vision Res.* 2010; 50: 729–736.
13. Boulton M. Lipofuscin of the RPE. In: Lois N, Forrester JV, eds. *Fundus Autofluorescence: Wolters Kluwer/Lippincott Williams and Wilkins.* 2009; 14–26.
14. Boulton M, Rozanowska M, Rozanowski B, Wess T. The photoreactivity of ocular lipofuscin. *Photochem Photobiol Sci.* 2004; 3:759–764.
15. Travis GH, Golczak M, Moise AR, Palczewski K. Diseases caused by defects in the visual cycle: retinoids as potential therapeutic agents. *Annu Rev Pharmacol Toxicol.* 2007; 47:469–512.
16. Cuba J, Gómez-Ulla. Autofluorescencia retiniana: aplicaciones y perspectivas. *Arch soc esp oftalmol.* 2013; 88(2):50–55.
17. Eandi CM, Ober M, Iranmanesh R, Peiretti E, Yannuzzi LA. Acute central serous chorioretinopathy and fundus autofluorescence. *Retina.* 2005; 25:989–93.
18. Schmitz-Valckenberg S, Fleckenstein M, Spaide R, Holz FG. *Medical retina: Autofluorescence Imaging.* Berlin: Springer Berlin Heidelberg. 2010; 41-50.
19. Asli Dinc U, Tatlipinar S, Yenerel M, Görgün E, Ciftci F. Fundus autofluorescence in acute and chronic central serous chorioretinopathy. *Clin Exp Optom.* 2011; 94: 5: 452–457.
20. Månsson M, Brautaset R., Walberg Ramsay M, Nilsson M. Fundus autofluorescence— with the Canon CR-2 PLUS. *International Journal of Ophthalmic Practice,* Octubre/Noviembre 2012; 3(5).
21. Holler FJ, Skoog DA, Crouch SR. *Principles Of Instrumental Analysis;* 2006.
22. Bearely S, Cousins SW. Fundus Autofluorescence Imaging in Age-Related Macular Degeneration and Geographic Atrophy. *Retinal Degenerative Diseases. Advances in Experimental Medicine and Biology.* 2010; 664:395-402.
23. Morillo MJ, Mora J, Soler A, García-Campos JM, García-Fernández I, Sánchez P, Valdivieso P. Imágenes fundoscópicas con autofluorescencia en pacientes con pseudoxantoma elástico. *Archivos sociedad española de oftalmología.* 2011; 86(1):8–15.
24. Fleckenstein M, Schmitz-Valckenberg S, Martens C, Kosanetzky S, Brinkmann CK, Hageman GS, Holz FG. Fundus Autofluorescence and Spectral-Domain Optical Coherence Tomography Characteristics in a Rapidly Progressing Form of Geographic Atrophy. *Invest Ophthalmol Vis Sci.* Junio 2011; 52(6):3761-6.
25. Fleckenstein M, Schmitz-Valckenberg S, Martens C, Kosanetzky S, Brinkmann CK, Hageman GS, Holz FG. Diagnosis imaging in patients with retinitis pigmentosa. *The Journal of medical investigation.* 2012; vol 59.
26. Murakami T, Akimoto M, Ooto S, Suzuki T, Ikeda H, Kawagoe N, Takahashi M, Yoshimura N. Association between abnormal autofluorescence and photoreceptor disorganization in retinitis pigmentosa. *Am J Ophthalmol.* Abril 2008; 145(4):687-94.
27. Schmitz-Valckenberg S, Bültmann S, Dreyhaupt J, Bindewald A, Holz FG, Rohrschneider K. Fundus autofluorescence and fundus perimetry in the junctional zone of geographic atrophy in patients with age-related macular degeneration. *Invest Ophthalmol Vis Sci.* Diciembre 2004; 45(12):4470-6.
28. Scholl HP, Bellmann C, Dandekar SS et al. Photopic and scotopic fine matrix mapping of retinal areas of increased fundus autofluorescence in patients with age-related maculopathy. *Invest Ophthalmol Vis Sci.* 2004; 45:574–583.
29. Thampi P, Vittal Rao H, Mitter SK, Cai J, Mao H, Li H, Seo S, Qi X, Lewin AS, Romano C, Boulton ME. The 5HT1a Receptor Agonist 8-OH DPAT Induces Protection from Lipofuscin Accumulation and Oxidative Stress in the Retinal Pigment Epithelium. *PLoS ONE.* Abril 2012; 7.

ABREVIATURAS

EPR: Epitelio pigmentario retiniano

AGF: angiografía fluoresceínica

DMAE: degeneración macular asociada a la edad

AGF: angiografía fluoresceínica

AF: autofluorescencia del fondo de ojo

cSLO: oftalmoscopia confocal de barrido láser

DEP: desprendimiento del epitelio pigmentario

CCS: coriorretinopatía central serosa

RP: retinitis pigmentosa