

Afectación Ocular por el Uso de Mascarilla durante la Pandemia de la COVID-19

Ocular Affectation due to the Use of a Mask during the COVID-19 Pandemic

Sara Marquina-Martín, MSc^{1,2*}, Jorge Andrés Navarro, MSc^{3,4}, Claudia Sanz Pozo, MSc³, Leticia Ortega-Evangelió, PhD⁵, Cristina Peris Martínez, PhD^{5,6}

1: Facultad de Física, Universidad de Valencia, Valencia, España

2: Instituto de Investigación Sanitaria de Aragón (IIS Aragón)

3: Servicio Aragonés de Salud (SALUD), Hospital Universitario Miguel Servet, Zaragoza, España

4: Facultad de Óptica y Optometría, Universidad de Murcia, Murcia, España

5: Fundación de Oftalmología Medica (FOM), Valencia, España

6: Facultad de Medicina, Universidad de Valencia, Valencia, España

* smarquina@iisaragon.es

Enviado: 3 de marzo del 2023

Aceptado: 18 de abril del 2023

Financiación: Ninguno de los autores declaran tener financiaciones.

Declaración de Conflictos de Intereses: Ninguno de los autores declaran tener conflictos de intereses.

Relevancia: Debido a la pandemia de la COVID-19 y con ella, el uso prolongado de la mascarilla como principal recomendación para evitar el contagio, se ha revisado bibliográficamente si existe una asociación sólida entre el uso prolongado de la mascarilla y las patologías oculares.

Resumen: En este trabajo se revisará la literatura disponible sobre la incidencia de patologías oculares en relación con el uso de mascarilla durante la pandemia de la COVID-19.

En marzo de 2022, se realizó una revisión bibliográfica sistemática de la literatura publicada utilizando las bases de datos electrónicas PubMed, Scopus y Web of Science. Incluyendo estudios en los que se utilizase la mascarilla como medida para evitar la propagación del virus, realizados en seres humanos, durante la pandemia de la COVID-19 (enero de 2020 - marzo de 2022), y que valorasen condiciones oculares.

En la búsqueda se identificaron un total de quince estudios de acuerdo con los criterios de elegibilidad de esta revisión, de los cuales dos hablaban de molestias oculares, siete de ojo seco, uno de chalazión y cinco reportaban casos de traumatismos oculares. En general, el uso de la mascarilla se asoció con un aumento en la incidencia de orzuelo/chalazión y de molestias oculares, incluso en pacientes sanos, asociadas con el tipo de mascarilla y las horas de uso. También se relacionó con un aumento de los síntomas y signos de ojo seco, agravándose en pacientes ya diagnosticados de Enfermedad de Ojo Seco (EOS) y en usuarios de lentes de contacto, así como en el postoperatorio. Además, se encontraron diversos casos de traumatismos oculares debidos a un mal ajuste y un uso incorrecto de la mascarilla. A pesar de encontrar una mayor incidencia de las manifestaciones oculares asociadas al uso prolongado de la mascarilla, el uso de ésta es una medida principal y efectiva para evitar la propagación y contagio de la COVID-19. Por ello, se recomienda a la población tener más precaución en su uso y aumentar la frecuencia de instilación de lubricantes oculares sin conservantes, con el fin de disminuir los síntomas oculares y evitar posibles complicaciones.

Palabras clave: COVID-19, mascarilla, ojo seco, chalazión, síntomas oculares.

Relevance: Due to the COVID-19 pandemic and the consequent prolonged use of face masks as the main recommendation to prevent transmission, a literature review has been conducted to determine if there is a solid association between prolonged mask use and ocular pathologies.

Summary: This work will review available literature on the incidence of ocular pathologies in relation to mask use during the COVID-19 pandemic. In March 2022, a systematic literature review was conducted using the electronic

databases PubMed, Scopus, and Web of Science. Studies that used masks as a measure to prevent virus spread, conducted in humans during the COVID-19 pandemic (January 2020 - March 2022), and evaluated ocular conditions were included. Fifteen studies were identified in the search according to the eligibility criteria of this review, of which two discussed ocular discomfort, seven discussed dry eye, one discussed chalazion, and five reported cases of ocular trauma. Overall, mask use was associated with an increase in the incidence of stye/chalazion and ocular discomfort, even in healthy individuals, and was linked to the type of mask and hours of use. It was also related to an increase in symptoms and signs of dry eye, worsening in patients already diagnosed with Dry Eye Disease (DED) and contact lens wearers, as well as in the postoperative period. Additionally, various cases of ocular trauma due to poor fit and incorrect use of the mask were found. Despite the increased incidence of ocular manifestations associated with prolonged mask use, its use remains a primary and effective measure to prevent COVID-19 transmission and infection. Therefore, the population is recommended to exercise caution in its use and increase the frequency of instilling preservative-free ocular lubricants to reduce ocular symptoms and prevent potential complications.

Keywords: COVID-19, Face mask, Dry Eye, chalazion, eye symptoms.

INTRODUCCIÓN

Durante la pandemia de la COVID-19, se han publicado numerosos estudios acerca de manifestaciones oculares que sugieren una relación con el uso prolongado de la mascarilla. Aunque se trata de una medida que ha llegado a ser obligatoria en muchos países del mundo, los expertos recomiendan un correcto uso y ajuste de la mascarilla, con el fin de reducir al máximo los síntomas oculares y evitar que éstos deriven en determinadas patologías como el chalazión o el ojo seco. La recomendación sobre el uso de mascarilla reduce la emisión de aerosoles originados al respirar, toser, hablar o estornudar; y su eficacia viene determinada por el tamaño de la partícula que es capaz de filtrar. Su uso reduce la exposición al virus, al filtrar el aire inhalado a través de ella (1).

Debido a la escasa evidencia, al principio, en España no existió una recomendación homogénea a nivel internacional sobre el uso de mascarillas en la población general asintomática. No obstante, los países asiáticos sí hicieron recomendaciones más amplias a su población, al igual que Bulgaria o República Checa hicieron obligatorio su uso en espacios públicos cerrados y al aire libre (2,3).

Cómo afecta el uso de mascarilla a la superficie ocular

Los expertos inciden en la importancia de un correcto ajuste de la mascarilla a la superficie de la cara, no sólo para aumentar la efectividad de ésta, sino también para evitar que el aire exhalado ascienda y salga por la parte superior llegando a la superficie ocular, y causando diferentes afecciones oculares (4).

Esta exhalación del aire hacia el ojo puede hacer que la película lagrimal se evapore más rápidamente, dejando a la superficie ocular desprovista de su protección. Con

una película lagrimal inestable, lo cual provoca síntomas molestos como picor, enrojecimiento ocular, cansancio o fatiga visual, que pueden derivar en patologías como ojo seco (5,6).

Además de afectar a la película lagrimal, este aire exhalado produce una reseca de la mucosa conjuntival del ojo, que podría desencadenar en una inflamación conjuntival. Así mismo, puede provocar una alteración en la humedad del entorno, produciendo cambios en los microorganismos de los párpados, aumentando las infecciones en estos: blefaritis, meibomitis, e incluso orzuelos y chalaziones (4).

La Revisión Sistemática (RS) se diseñó y se realizó siguiendo las directrices de the Preferred-Reporting Items for Systematic Reviews and Meta-Analyses (PRISMA) (7).

Se realizó una búsqueda bibliográfica sistemática en las bases de datos electrónicas PubMed, Scopus y Web of Science desde el 1 de enero de 2020 hasta el 8 de marzo de 2022. Se utilizaron términos relacionados con la pandemia, el uso de mascarillas para reducir la propagación de la COVID-19, y patologías oculares de párpados y superficie ocular; y se buscaron tanto en título y resúmenes como en palabras clave.

Tras eliminar los duplicados, dos revisores examinaron de forma independiente todos los títulos y los resúmenes según los criterios de elegibilidad para eliminar los artículos irrelevantes. En caso de desacuerdo, se resolvieron las discrepancias a través de una discusión. En la Tabla 1 aparecen recogidos diferentes datos de los estudios incluidos en la revisión.

Debido a la heterogeneidad de los diseños de los estudios incluidos, se decidió usar la herramienta Downs and Blacks modificada (8,9) para evaluar la calidad de los estudios transversales, de cohortes y casos y controles, quedando sin analizar las series de casos, los casos clínicos y los artículos de revisión.

Primer autor	Año	Diseño del estudio	Tamaño de la muestra	Características de la muestra	Resultados
Chadwick et al.	2020	Caso reportado	1	66 años, mujer	La mascarilla aumenta el riesgo de ojo seco en el postoperatorio.
Azzam et al.	2022	Transversal	60	Grupo 1: n=30, 7 hombres, 23 mujeres, 18-61 años Grupo 2: n=30, 17 hombres, 13 mujeres, 18-64 años	La mascarilla N95 producen más signos de ojo seco, aunque no hay diferencias significativas en los síntomas.
Ramani et al.	2021	Serie de casos	3	(1): 28 años, mujer (2): 35 años, mujer (3): 30 años, mujer	Las mascarillas deben usarse con cuidado para evitar traumatismos oculares.
Au et al.	2020	Caso reportado	1	51 años, hombres	Las mascarillas deben usarse con cuidado para evitar traumatismos oculares.
Mastropasqua et al.	2021	Cohortes	128	Grupo 1 (ojo seco): n=66, 40 hombres, 26 mujeres, 40-58 años Grupo 2 (sanos): n=62, 35 hombres, 27 mujeres, 37-53 años	El uso diario de mascarillas perjudica a la superficie ocular, agravándose cuando ya existe ojo seco.
Silkiss et al.	2021	Casos y controles			Las mascarillas aumentan la incidencia de chalazión.
Martínez – Pérez et al.	2021	Casos y controles	177	49 hombres, 128 mujeres, 27-49 años	El uso de mascarillas aumenta los síntomas oculares en usuarios de lentes de contacto.
Nair et al.	2022	Caso reportado	1	26 años, hombres	Un mal ajuste de la mascarilla puede producir traumatismos oculares y aumentar las complicaciones postoperatorias.
Krolo et al.	2021	Cohortes	203	59 hombres, 144 mujeres, 47.4 años	Tener antecedentes de ojo seco, ser mujer y usar la mascarilla más de 3 horas diarias, pueden empeorar los síntomas de ojo seco.
Marinova et al.	2020	Casos y controles	144	80 mujeres, 64 hombres, 22-79 años	El uso de mascarillas provoca molestias oculares incluso en pacientes sanos, y estas molestias dependen del tipo de mascarilla y horas de uso.
Scalinci et al.	2021	Transversal	67	27 hombres, 40 mujeres, 35-55 años	El uso prolongado de mascarilla se asocia con un aumento de las puntuaciones del cuestionario OSDI.
Shubhanshu et al.	2021	Transversal	423	320 hombres, 103 mujeres, 21-47 años	El uso prolongado de la mascarilla produce diversos síntomas, entre ellos sequedad ocular.
Koh et al.	2021	De revisión			La pandemia de la COVID-19 ha supuesto un aumento importante de la enfermedad por ojo seco, y la necesidad de desarrollos y avances en su cribado.
Zhou et al.	2021	Serie de casos	8	6 hombres, 2 mujeres, 18-67 años	Las mascarillas deben usarse con cuidado para evitar traumatismos oculares, y se debe revisar las especificaciones de producción de estas.
Tang et al.	2021	Caso reportado	1	52 años, hombres	Las mascarillas deben usarse con cuidado para evitar traumatismos oculares.

Tabla 1: Características de los estudios incluidos

Criterios de elegibilidad*Criterios de inclusión:*

1. Uso de mascarilla como medida para evitar la propagación de la COVID-19
2. Realizado con seres humanos
3. Estudios realizados durante la pandemia de la COVID-19: desde el 1 de enero de 2020 hasta la actualidad (8

de marzo de 2022)

4. Valoración de condiciones oculares

Criterios de exclusión:

1. Personas menores de 18 años
2. Estudios que valoren manifestaciones oculares no relacionadas con los párpados o la superficie ocular

3. Resúmenes de libros y conferencias
4. Comentarios, cartas al editor y mesas redondas
5. Artículos sin texto completo
6. Artículos no publicados en inglés, español o francés, o que no tuvieran una traducción a uno de estos idiomas
7. Publicaciones duplicadas

Los 15 estudios incluidos en esta revisión sistemática se clasificaron en función de la anatomía ocular afectada (párpados, película lagrimal y córnea) para su posterior análisis de los resultados.

Párpados

En la revisión de la literatura científica, sólo se encontró un estudio en el cual se valoraba la incidencia de la mascarilla en los párpados. En este, Silkiss et al. (10) determinaban si la incidencia de chalazión aumentó significativamente tras el uso prolongado de mascarillas debido a la pandemia de la COVID-19, y se llevó a cabo en una consulta privada y en un centro universitario de oftalmología.

En ambas instituciones, la incidencia de chalazión aumentó significativamente en 2020 en comparación con los años anteriores. En la consulta privada, entre junio y agosto de 2020 fueron atendidos por chalazión 202 de 1.338 pacientes, teniendo una incidencia del 0,151. Durante el mismo intervalo de tiempo en 2019, 124 de 1.631 pacientes presentaban chalazión, con una incidencia del 0,076.

En el centro universitario, entre marzo y mayo de 2020, se reportó una incidencia de chalazión del 0,044, frente al 0,027 del año anterior. Entre los meses de junio y agosto, la incidencia en 2019 y 2020 fueron similares, siendo de 0,031 y 0,028, respectivamente. No obstante, la diferencia en la incidencia de chalazión entre enero y septiembre de 2018, 2019 y 2020, reveló un aumento significativo en el año de la pandemia.

Silkiss et al. (10) también informaban de una gravedad variable entre los chalaziones en el párpado superior (PS) y en el inferior (PI), así como en la zona medial y en la temporal, en algunos casos, en el mismo paciente (Figura 1).

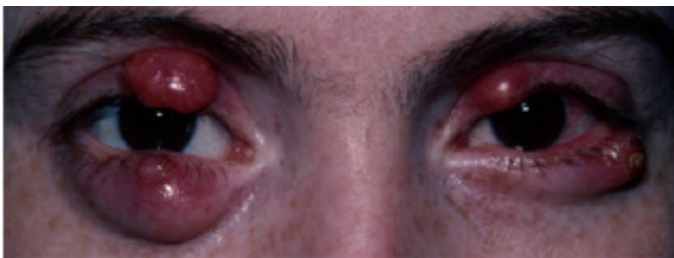

Figura 1. Paciente joven con chalaziones severos en ambos párpados. Figura obtenida de Silkiss et al. (10).

Película lagrimal

Se encontraron diversos estudios que investigaron la

existencia de síntomas oculares relacionados con la película lagrimal, de los cuales dos informaban de la existencia de molestias oculares asociadas al uso prolongado de mascarilla, y siete documentaron la presencia del síndrome de ojo seco.

Molestias oculares

Marinova et al. (11) incluyeron en su estudio a 144 personas, que fueron agrupadas en dos grupos según las horas de uso diario de la mascarilla, que, a su vez, los de uso prolongado, se subdividieron en mascarillas quirúrgicas (RPMU) o no quirúrgicas (ROMU). El 70,1% revelaron tener síntomas oculares durante el uso de la mascarilla como ardor, enrojecimiento, lagrimeo, sensación de cuerpo extraño, picor, visión borrosa, y sensación de ojo seco, entre otros. El personal médico se quejó significativamente más que los usuarios ocasionales, mientras que la diferencia entre usuarios habituales RPMU y ROMU no fue siempre significativa. Para la mayoría de los síntomas, no hubo diferencias significativas entre los ROMU y los usuarios ocasionales. Se encontró una correlación positiva entre el tiempo de uso de la mascarilla y la presencia y gravedad de las molestias (coeficiente de correlación de Spearman $P = 0,437$, $P < 0,001$). Shubhanshu et al. (12) realizaron una encuesta a 423 trabajadores sanitarios, donde un 19% referían sequedad ocular durante el uso de la mascarilla, con mayor frecuencia en usuarios de lentes de contacto, que disminuía con el uso de gotas lubricantes durante el porte.

Ojo seco

Azzam et al. (13) investigaron el efecto de las diferentes mascarillas en la enfermedad de ojo seco (DED) en 30 trabajadores sanitarios, dividiéndolos en dos grupos según si usaban mascarillas quirúrgicas o N95. Todos los participantes obtuvieron resultados normales en la prueba de Schirmer, y ambas mascarillas provocaban sequedad según los valores del tiempo de ruptura lagrimal (TBUT), la disfunción de las glándulas de Meibomio (MGL), medida mediante imágenes infrarrojas con el sistema de meibografía BG-4M de no contacto, y el índice de severidad de la enfermedad de la superficie ocular (OSDI). El 46,7% de los usuarios de mascarillas quirúrgicas y el 53,3% de los de N95 tenían DED ($P = 0,606$). Además, existía una MGL significativamente mayor en el PS que en el PI en todos los usuarios (22,7 vs. 7,4). Al comparar los dos grupos, el TBUT ($P = 0,042$) y la tinción con fluoresceína ($P = 0,038$ en el ojo derecho y $P = 0,015$ en el ojo izquierdo) fueron significativamente mayores en el grupo N95; sin embargo, no hubo diferencias significativas en cuanto a la MGL del PS ($P = 0,903$) y PI ($P = 0,936$), y a la puntuación OSDI ($P = 0,879$). Se observó que un TBUT bajo está asociado con un mayor tiempo de uso de la mascarilla ($b = -0,06$, $p = 0,015$), una mayor edad ($b = -0,05$, $P = 0,010$), el uso de N95 ($b = -2,47$, P

=0,001), y ser mujer (b = -1,14, P = 0,039).

Mastropasqua et al. (14) llevaron a cabo un estudio con 66 ojos con DED y 62 ojos sanos, con el fin de estudiar la influencia de la mascarilla en la microscopía confocal in vivo (IVCM) y en la citología de impresión (IC), así como valorar la influencia del ojo seco en la calidad de vida del paciente (DEQS). La puntuación del DEQS, el TBUT, la tinción conjuntival con verde lisamina (LS), la tinción corneal con fluoresceína (FS) y el Schirmer, fueron significativamente diferentes entre ambos grupos tanto al inicio como a los 3 meses (P < 0,01), empeorando todos los valores (Figura 2). El grupo de DED de >6h/día (1C) presentó valores significativos en el DEQS en comparación con los grupos de <3h/ día (1A) y de 3 a 6h/día (1B), y peores valores de TBUT y FS que el grupo 1A (P < 0,05). A los 3 meses, los valores de DEQS eran significativamente peores en el grupo 1C que en el 1A (P < 0,001) y 1B (P < 0,05). Al comparar los datos iniciales y los de los 3 meses, la DEQS empeoró significativamente en los grupos 1B y 1C, el Schirmer en todos los subgrupos, mientras que la FS y la LS sólo en el grupo 1C (P < 0,05). En el grupo control, la DEQS inicial fue significativamente peor en el grupo 2C y, a los 3 meses, la DEQS, TBUT, FS y LS también fueron significativamente peores en este subgrupo (P < 0,05). Al comparar los datos iniciales con los del mes 3, el grupo 2C mostró un empeoramiento significativo en todo, excepto en las puntuaciones del DEQS que no cambiaron en ningún subgrupo.

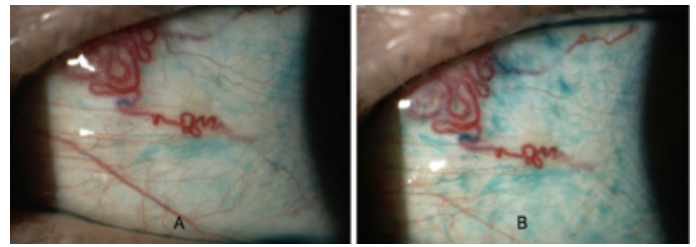


Figura 2. Imágenes de tinciones con verde de lisamina en la conjuntiva bulbar en un paciente diagnosticado de ojo seco, tomadas al inicio (A) y después de 3 meses de más de 6 horas de uso diario de la mascarilla (B). Es evidente un aumento de la tinción del epitelio conjuntival, lo que indica una progresión del daño de la superficie ocular. Figura obtenida de Mastropasqua et al. (14).

En cuanto a la IVCM e IC, en general, la positividad de la densidad de las células dendríticas (DCD) y la HLA-DR fue significativamente mayor, mientras que la densidad de las células globulares (GCD) fue menor en DED en comparación con los controles sanos, tanto al inicio como a los 3 meses. En el tercer mes de seguimiento, la positividad de DCD y HLA-DR aumentaron significativamente sólo en el grupo 1 (P < 0,001). En los subgrupos de DED, la DCD, GCD y HLA-DR fueron significativamente peores en comparación con los sanos (P < 0,01). El uso de mascarillas aumentó significativamente el DCD en todos los subgrupos de DED (P < 0,05) y la positividad del HLA-DR en los grupos 1B y 1C (P < 0,05), mientras que la GCD no cambió significativamente. En el grupo de controles sanos, el HLA-DR fue mayor en el grupo 2C (P < 0,05) y, a los tres meses, sólo aumentaron significativamente la DCD y la positividad del HLA-DR en este grupo (P < 0,05).

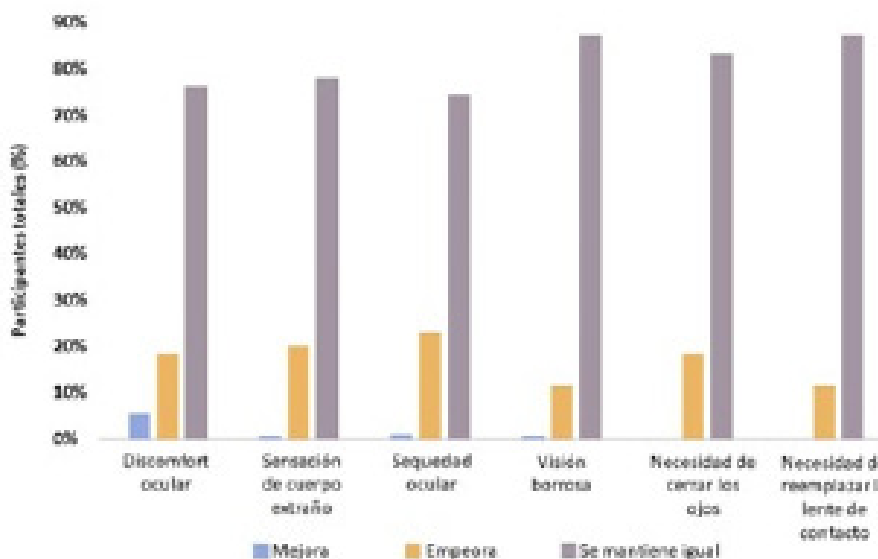


Figura 3. Presencia de síntomas oculares en usuarios de LC tras el uso de la mascarilla. Figura adaptada de Martínez-Pérez et al. (15)

Martínez-Pérez et al. (15) realizaron un estudio de casos y controles, en el que comparaban el confort ocular con lentes de contacto (LC) blandas tras el uso de la mascarilla antes de la pandemia (Figura 3). El 61,5% de los participantes ya presentaban a veces algún síntoma asociado al ojo seco, y, tras la recomendación de uso de la mascarilla, en el 81,2% de los casos, estos síntomas permanecieron tras su porte, en el 17,5% empeoraron y en el 1,2% mejoraron. También se observó que la sensación de sequedad ocular era peor en usuarios de LC mensuales ($P = 0,034$) y que, la necesidad de quitarse las LC tras el uso de la mascarilla, era más frecuente en mujeres ($P = 0,026$).

Chadwick et al. (16) informaron de una mujer de 66 años, ya intervenida de LASIK por miopía alta, que fue operada de catarata del ojo izquierdo (OI) con anestesia tópica de manera exitosa. A las horas, regresó refiriendo visión borrosa y malestar. Todas las pruebas realizadas eran correctas. Sin embargo, el OI estaba muy seco en comparación con el derecho (OD) y la mascarilla de la paciente no estaba bien ajustada en la nariz, diagnosticándole ojo seco agudo asociado al uso de la mascarilla (MADE) en el postoperatorio.

Krolo et al. (17) realizaron un estudio de cohortes, en el que incluían a 203 participantes con una edad media de 47,4 años y, de los cuales, 144 eran mujeres. Encontraron que las mujeres tenían una puntuación significativamente más alta en OSDI que los hombres (14,4 vs. 5,0, $P = 0,004$); sin embargo, los valores medios de OSDI no mostraron diferencias estadísticamente significativas entre los tres grupos de edad (11,9, 10,0, 15,8, $P = 0,077$), aunque la puntuación más alta se encontró en el grupo de mayor edad (mayores de 60 años). En cuanto a las horas de uso de la mascarilla, el grupo que utilizó mascarilla de 3 a 6 horas/día, obtuvo puntuaciones OSDI significativamente más altas que el grupo de menos de 3 horas/día (15,3 vs. 8,3, $P = 0,01$). Sin embargo, llevar la mascarilla más de 6 horas/día no mostró una diferencia relevante en el OSDI en comparación con los otros grupos. Los usuarios con síntomas previos de DED tuvieron un OSDI significativamente mayor que aquellos sin antecedentes de DED (36,1 frente a 4,17, $P < 0,001$).

Scalinci et al. (18) reclutaron a un total de 67 sujetos para su estudio, y encontraron que los usuarios habituales de mascarilla mostraban un aumento estadísticamente significativo en la mediana del OSDI entre el otoño de 2019 y la primavera de 2020, siendo el mayor incremento absoluto de +12,50. Sin embargo, en los resultados de los usuarios ocasionales de mascarilla no se observaron cambios estadísticamente significativos, con un incremento absoluto máximo de +4,17.

Koh et al. (19) hablaron del gran impacto que ha supuesto la pandemia de la COVID-19 en pacientes ya diagnosticados de DED, obligados a posponer sus revisiones rutinarias, pudiendo empeorar su cuadro clínico.

Los pacientes con enfermedades graves de superficie ocular tratados con suero autólogo han resultado ser muy vulnerables a esta situación debido a los retrasos, e incluso cancelaciones, de las consultas de extracción de sangre para su posterior fabricación del tratamiento.

Córnea

En la revisión de la literatura científica, se encontraron diversos informes de casos y series de casos que hablaban de pacientes con manifestaciones corneales asociadas al uso de la mascarilla. Cuatro artículos informaron de traumatismos oculares (20–23), y sólo se encontró un caso de Síndrome de erosión corneal recurrente (RCES) reportado por Tang et al. (24), en el cual, el paciente informó que hacía unos 5 meses sufrió una abrasión corneal en dicha zona con el alambre nasal de la mascarilla mientras se la ponía, siendo diagnosticado de RCES complicada por queratitis microbiana.

DISCUSIÓN

En mayo de 2020, Moshirfar et al. (25) hablaron por primera vez de un aumento de la irritación y de la sequedad ocular entre los usuarios habituales de mascarilla. Este grupo incluía también a personas que nunca habían sufrido sequedad ocular, y ya destacaban una posible relación entre un periodo prolongado de uso de la mascarilla y una mayor probabilidad de mostrar síntomas oculares. La mayoría de los pacientes describieron un empeoramiento subjetivo de los síntomas evaluados mediante el cuestionario OSDI y mostraron un deterioro en la tinción corneal, así como un claro aumento de la sequedad en la revisión postoperatoria en pacientes con cataratas.

Por tanto, de acuerdo a estudios realizados previamente, Moshirfar et al. (25) ya concienciaban a las personas usuarias de mascarilla durante periodos prolongados de tiempo, así como a pacientes con antecedentes de ojo seco, cirugía oftálmica reciente u otras enfermedades inflamatorias de la superficie ocular como el síndrome de Sjögren, de tener más cuidado con su uso. Además, recomendaban descansar cada pocas horas para quitarse la mascarilla, permitiendo que los ojos se recuperasen, y aplicar gotas lubricantes con el fin de preservar la película lagrimal y prevenir dichos síntomas.

Posteriormente, han sido muchos los estudios que hablan de síntomas oculares durante el uso de la mascarilla, siendo los más comunes el lagrimeo, la sensación de cuerpo extraño, la sensación de ojo seco y la visión borrosa (11,26). Estos se deben principalmente al aire caliente exhalado, de unos 36 - 37°C, que sube por el borde superior de la mascarilla hasta llegar a la superficie ocular. Este flujo de aire provoca una inestabilidad, aumento de la evaporación, hiperosmolaridad, y una

disminución de la renovación y eliminación de la película lagrimal. La gravedad de estos síntomas se correlaciona con el grosor de la capa lipídica de la lágrima, que pueden verse afectados también por unas condiciones ambientales de desecación o uso adicional de una pantalla facial protectora (11,12,19).

En esta revisión de la literatura científica, se encontraron diversos estudios que analizaban la asociación entre el uso de mascarilla y la irritación y sequedad ocular (MADE), la cual se define como la condición en la que los síntomas de ojo seco están presentes normalmente y empeoran mientras se utiliza la mascarilla, según Boccardo (27). Krolo et al. (17) fueron los primeros en demostrar que, los sujetos que llevaban la mascarilla de 3 a 6 horas diarias obtenían puntuaciones más altas en el cuestionario OSDI. Además, los sujetos que ya presentaban DED informaron de un empeoramiento de los síntomas durante el periodo de uso de la mascarilla, independientemente de la duración. Estos resultados también fueron encontrados por Scalinci et al. (18), donde los usuarios que llevaban mascarilla al menos 6 horas al día, los 5 días de la semana durante los 60 días anteriores al estudio, mostraron también un aumento de las puntuaciones OSDI en comparación con los usuarios ocasionales.

Azzam et al. (13) también realizaron una investigación sobre la DED y el uso de diferentes mascarillas, haciendo una distinción según el tipo de mascarilla utilizada. Encontrando más signos objetivos de sequedad ocular si se llevaba una mascarilla N95 que una quirúrgica, aunque esto no se pudo asociar con un incremento de la DED. Concluyeron que el uso regular y diario de la mascarilla perjudica la superficie ocular en presencia de ojo seco, induciendo un empeoramiento significativo de varios parámetros clínicos y moleculares cuando el uso se prolonga durante todo el día, así como un impacto negativo en la calidad de vida del paciente. En superficies oculares sanas, los efectos de la mascarilla no son tan perjudiciales, aunque también se agravan al aumentar el número de horas diarias. Por todo ello, Mastropasqua et al. (14) recomiendan a los usuarios de mascarillas prestar más atención a la presencia de algún trastorno de la superficie ocular como el ojo seco.

Chadwick et al. (16) informaron de un caso de MADE postoperatorio agudo tras una operación de cataratas por un mal ajuste de la mascarilla en la zona nasal, causando una variante de queratopatía por exposición. Por tanto, es muy importante advertir que se trata de una zona de la superficie ocular muy vulnerable a la desecación mecánica y a los patógenos nasofaríngeos, y recomendar la utilización de apósitos postoperatorios de 24 horas, así como minimizar el uso de la mascarilla e instilar con mayor frecuencia lubricantes oculares como medida preventiva, como ya aconsejaron Moshirfar et al. (25) al principio de la pandemia.

El síndrome de ojo seco es una patología que afecta a millones de personas en todo el mundo, suponiendo un considerable impacto tanto en la calidad de la visión como en la calidad de vida de la persona que lo padece (6,19). La incidencia de esta patología en todo el mundo oscila entre el 5% y el 50%, incluyendo a los usuarios y no usuarios de lentes de contacto. Martínez-Pérez et al. (15) encontraron en su estudio que la frecuencia de uso de las lentes de contacto disminuyó en comparación con antes de la pandemia. La razón principal puede ser el confinamiento domiciliario, pero no hay que olvidar la preocupación por el aumento de las infecciones, como ya explicaron Sun et al. (28). Además, está demostrado que entre el 10% y el 50% de los usuarios de LC las abandonan después de 3 años de uso. En este estudio, el 40% de los usuarios también refirieron síntomas como sensación de ojo seco cuando portaban LC mientras usaban la mascarilla, de los cuales el 25% los definía de moderados a graves, traducándose en un menor uso de estas. Como se comentaba al principio, el aire exhalado de la mascarilla puede provocar diversos síntomas relacionados, en su mayoría, con la evaporación de la película lagrimal. Y, a su vez, se ha relacionado la sequedad ocular con la blefaritis y el desarrollo de chalazión, sobre todo en aquellos que utilizan gafas y se les empaña mientras llevan la mascarilla. Otro posible factor es la alteración de la flora del párpado, aunque la causa del desarrollo del chalazión es normalmente por una obstrucción no infecciosa de las glándulas de Meibomio. Los patógenos bacterianos y la flora oral normal se incorporan a las gotitas de saliva expiradas mientras se habla, se estornuda o se tose. Por lo tanto, la mascarilla puede producir una mayor exposición bacteriana a los párpados, promoviendo la inflamación. Silkiss et al. (10) revelaron un aumento significativo de la incidencia de chalazión en un estudio llevado a cabo en dos centros oftalmológicos de California, y apuntan que la etiología de esta patología es multifactorial, pero las mascarillas contribuyen en gran medida a una mayor incidencia. Son muchos los casos que se han encontrado de traumatismos producidos por el uso de la mascarilla. La mayoría de ellos cursan con una abrasión corneal tras arañarse el ojo con el borde metálico de ésta, como son los casos reportados por Ramani et al. (20) y Au et al. (21); y sólo se encontró un caso, en el que se produjo la dislocación del flap tras un LASIK miópico, debido al roce de la mascarilla en uno de los ojos operados (22). Otros investigadores como Zhou et al. (23) también informaron de diversas lesiones oculares relacionadas con las mascarillas que, en su mayoría, fueron lesiones corneales no penetrantes. Asimismo, Tang et al. (24) hablaron de un caso de abrasión corneal tras un rasguño al ajustar la mascarilla que desarrolló en un síndrome de erosión corneal recurrente.

CONCLUSIONES

Esta revisión sistemática tiene como objetivo principal proporcionar resultados importantes para establecer una asociación sólida entre el uso prolongado de la mascarilla y patologías oculares relacionadas con los párpados y la superficie ocular.

La evidencia científica habla de una mayor incidencia de chalazión y ojo seco, así como un aumento de las molestias oculares, causadas por un mayor uso de este dispositivo, novedoso en la vida diaria de muchas personas. Sin embargo, se necesitan más estudios controlados para definir mejor esta relación entre la mascarilla y las patologías oculares.

No obstante, a pesar de las manifestaciones oculares encontradas, la recomendación de uso de la mascarilla es una medida principal y efectiva para evitar la propagación y contagio de la COVID-19. Por lo tanto, la población debe realizar un buen ajuste de la mascarilla, además de tener más precaución en su uso, y se recomienda la instilación de lubricantes oculares sin conservantes con una mayor frecuencia, disminuyendo así los síntomas oculares y evitando posibles complicaciones.

REFERENCIAS

1. Ueki H, Furusawa Y, Iwatsuki-Horimoto K, Imai M, Kabata H, Nishimura H, et al. Effectiveness of Face Masks in Preventing Airborne Transmission of SARS-CoV-2. *mSphere*. 2020 Oct 28;5(5).
2. World Health Organization. Non-pharmaceutical public health measures for mitigating the risk and impact of epidemic and pandemic influenza. 2019.
3. U.S. Embassy Sofia B. Health Alert: Bulgaria, Protective face masks compulsory. 2020.
4. Hayirci E, Yagci A, Palamar M, Basoglu OK, Veral A. The Effect of Continuous Positive Airway Pressure Treatment for Obstructive Sleep Apnea Syndrome on the Ocular Surface. *Cornea*. 2012 Jun;31(6):604–8.
5. Giannaccare G, Vaccaro S, Mancini A, Scordia V. Dry eye in the COVID-19 era: how the measures for controlling pandemic might harm ocular surface. *Graefe's Archive for Clinical and Experimental Ophthalmology*. 2020 Nov 19;258(11):2567–8.
6. Arriola-Villalobos P, Burgos-Blasco B, Vidal-Villegas B, Oribio-Quinto C, Ariño-Gutiérrez M, Diaz-Valle D, et al. Effect of Face Mask on Tear Film Stability in Eyes With Moderate-to-Severe Dry Eye Disease. *Cornea*. 2021 Jul 7;40(10).
7. Moher D, Liberati A, Tetzlaff J, Altman DG, Altman D, Antes G, et al. Preferred Reporting Items for Systematic Reviews and Meta-Analyses: The PRISMA Statement. *PLoS Med*. 2009 Jul;6(7):e1000097.
8. Downs SH, Black N. The feasibility of creating a checklist for the assessment of the methodological quality both of randomised and non-randomised studies of health care interventions. *J Epidemiol Community Health* (1978). 1998;52(6):377–84.
9. Deasy M, Leahy E, Semciw AI. Hip Strength Deficits in People With Symptomatic Knee Osteoarthritis: A Systematic Review With Meta-analysis. *J Orthop Sports Phys Ther*. 2016 Aug 1;46(8):629–39.
10. Silkiss RZ, Paap MK, Ugradar S. Increased incidence of chalazion associated with face mask wear during the COVID-19 pandemic. *Am J Ophthalmol Case Rep*. 2021 Jun 1;22:101032.
11. Marinova E, Dabov D, Zdravkov Y. Ophthalmic complaints in face-mask wearing: prevalence, treatment, and prevention with a potential protective effect against SARS-CoV-2. *Biotechnology & Biotechnological Equipment*. 2020 Jan 1;34(1):1323–35.
12. Shubhanshu K, Singh A. Prolonged Use of n95 Mask a Boon or Bane to Healthcare Workers During Covid-19 Pandemic. *Indian Journal of Otolaryngology and Head & Neck Surgery*. 2021;1.
13. Azzam S, Nama A, Badarni H, Asael H, Dahoud W, Mimouni M, et al. Assessment of dry eye disease in N95 versus surgical face mask wearers during COVID-19. *Indian J Ophthalmol*. 2022 Mar 1;70(3):995.
14. Mastropasqua L, Lanzini M, Brescia L, D'Aloisio R, Nubile M, Ciancaglini M, et al. Face Mask-Related Ocular Surface Modifications During COVID-19 Pandemic: A Clinical, In Vivo Confocal Microscopy, and Immune-Cytology Study. *Transl Vis Sci Technol*. 2021 Mar 23;10(3):22.
15. Martinez-Perez C, Monteiro B, Soares M, Portugues F, Matos S, Ferreira A, et al. Influence of Face Masks on the Use of Contact Lenses. *Int J Environ Res Public Health*. 2021 Jul 11;18(14):7407.
16. Chadwick O, Lockington D. Addressing post-operative Mask-Associated Dry Eye (MADE). *Eye*. 2021 Jun 13;35(6):1543–4.
17. Krolo I, Blazeka M, Merdzo I, Vrtar I, Sabol I, Vickovic I. Mask-Associated Dry Eye During COVID-19 Pandemic-How Face Masks Contribute to Dry Eye Disease Symptoms. *Medical Archives*. 2021;75(2):144.
18. Scalinci S, Pacella E, Battagliola E. Prolonged face mask use might worsen dry eye symptoms. *Indian J Ophthalmol*. 2021 Jun 1;69(6):1508.
19. Koh S, Rhee MK. COVID-19 and Dry Eye. *Eye & Contact Lens: Science & Clinical Practice*. 2021 Jun 2;47(6):317–22.
20. Ramani S, Anusha A, Sundaresh D, Shetty S. Collateral damage: Corneal injury due to mask use during the COVID-19 pandemic - A case series. *Indian J Ophthalmol*. 2022 Jan 1;70(1):306.
21. Au SCL, Ko CKL. Corneal abrasion from removing face mask during the COVID-19 pandemic. *Vis J Emerg Med*. 2021 Jan 1;22:100958.
22. Nair S, Kaur M, Titiyal JS. LASIK flap dislocation following direct face mask-induced mechanical trauma. *BMJ Case Rep*. 2022 Feb 7;15(2).
23. Zhou P, Jiang X, Li XM. Case Series: Ocular Trauma Secondary to Masks during the COVID-19 Pandemic. *Optom Vis Sci*. 2021 Nov 1;98(11):1299–303.
24. Tang YF, Chong EWT. Face Mask-Associated Recurrent Corneal Erosion Syndrome and Corneal Infection. *Eye & Contact Lens: Science & Clinical Practice*. 2021 Oct 1;47(10):573–4.
25. Moshirfar M, West WB, Marx DP. Face Mask-Associated Ocular Irritation and Dryness. *Ophthalmol Ther*. 2020 Sep 15;9(3):397–400.
26. Labiris G, Panagiotopoulou EK, Perente A, Chatzimichael E, Fotiadis I, Taliantzis S, et al. Determinants of compliance to the facemask directive in Greece: A population study. *Capraro V, editor. PLoS One*. 2021 Mar 19;16(3):e0248929.
27. Boccardo L. Self-reported symptoms of mask-associated dry eye: A survey study of 3,605 people. *Contact Lens and Anterior Eye*. 2022 Apr 1;45(2).
28. Sun C bin, Wang Y ye, Liu G hao, Liu Z. Role of the Eye in Transmitting Human Coronavirus: What We Know and What We Do Not Know. *Front Public Health*. 2020 Apr 24;8:155.

ABREVIATURAS

- COVID-19: Coronavirus 2019
- RS: Revisión Sistemática
- PRISMA: Elementos de Información Preferidos para una Revisión Sistemática y Meta-Análisis
- PS: Párpado Superior
- PI: Párpado Inferior
- RPMU: Usuarios habituales de mascarilla quirúrgica
- ROMU: Usuarios habituales de mascarilla no quirúrgica
- DED: Enfermedad de Ojo Seco
- TBUT: Tiempo de ruptura lagrimal
- MGL: Disfunción de las Glándulas de Meibomio (Meibomian Gland Loss)
- OSDI: Índice de severidad de la enfermedad de la superficie ocular
- IVCM: Microscopía confocal in vivo
- IC: Citología de Impresión
- DEQS: Influencia del ojo seco en la calidad de vida del paciente
- LS: Tinción conjuntival con verde lisamina
- FS: Tinción corneal con fluoresceína
- DCD: Densidad de células dendríticas
- GCD: Densidad de las células globulares
- LC: Lente de Contacto
- OI: Ojo Izquierdo
- OD: Ojo Derecho
- MADE: Ojo seco asociado al uso de la mascarilla
- RCES: Síndrome de Erosión Corneal Recurrente